Corso Allenatori Galoppo 2022

Veterinaria

LA CELLULA

La materia vivente è riconducibile in tutti i sistemi biologici ad un'unità fondamentale, la cellula. La cellula è l'unità morfo funzionale di un organismo vivente, delimitata da una membrana. Un organismo vivente può essere costituito da una sola cellula (organismo unicellulare) o da più cellule (organismo pluricellulare). Le cellule possono avere dimensioni notevolmente diverse; cosi da un diametro minimo di 4-6 micron dei linfociti, si passa ad un valore massimo di 250-300 micron di alcune cellule nervose. La grandezza delle cellule, tuttavia, è indipendente dalla mole somatica dell'animale.
Vi si distinguono due parti, nettamente distinte per la loro morfologia e funzionalmente correlate: **il citoplasma e il nucleo**.

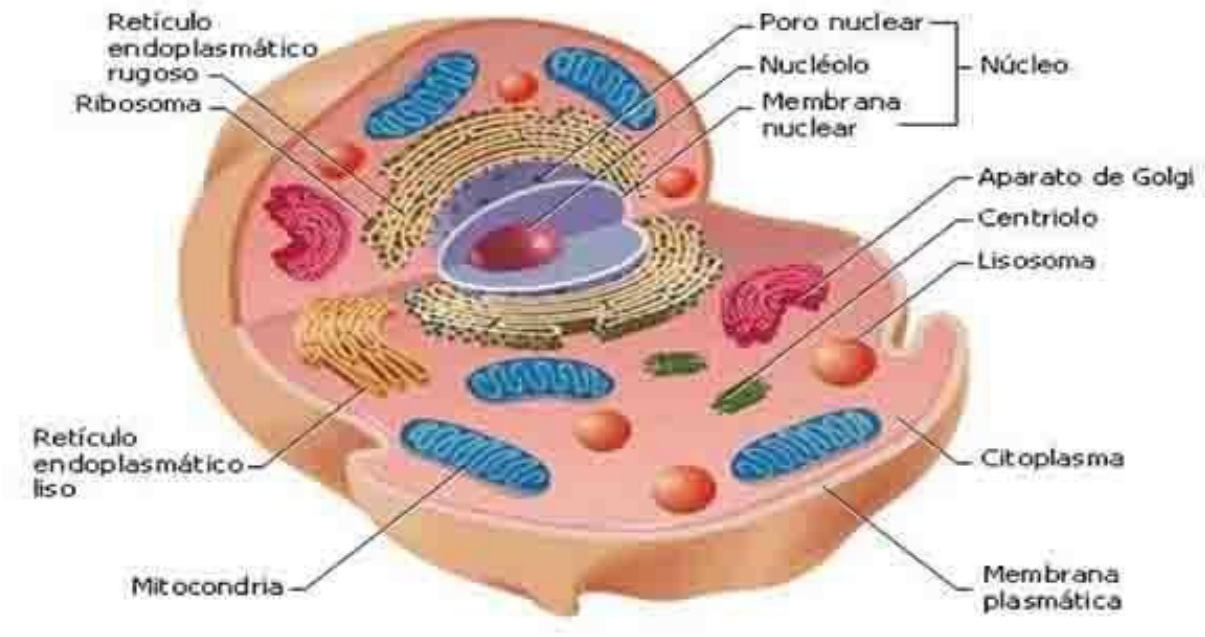

1: Membrana celulare Il citoplasma è separato dall'ambiente esterno mediante una membrana di natura lipoproteica, elastica, detta membrana cellulare o plasmalemma. Essa costituisce una barriera semipermeabile attraverso la quale vengono regolati gli scambi dei materiali nutritizi e dei cataboliti tra interno ed esterno della cellula stessa; serve,

inoltre, a captare segnali esterni inducendo nella cellula mutamenti, di ordine soprattutto metabolico, in risposta alle sollecitazioni dell'ambiente extracellulare. La membrana cellulare si compone, essenzialmente, di una struttura portante, costituita di lipidi disposti a formare un doppio strato, nel quale sono immerse, più o meno profondamente, proteine, dette proteine di membrana, responsabili di quasi tutte le funzioni della membrana stessa.

2. Citoplasma La parte della cellula compresa tra la membrana cellulare e il nucleo prende il nome di citoplasma. In esso si riconoscono due componenti, una amorfa, il citosol, ed una morfologicamente organizzata, immersa e dispersa nella precedente, formata da vari organuli citoplasmatici. Nel citosol, assai ricco di acqua e molto simile ad un gel colloidale, avvengono importanti tappe intermedie e finali di percorsi metabolici essenziali per altri processi di sintesi a livello di organuli. Si rinvengono, pure, materiali energetici di riserva sotto forma di granuli (glicogeno) o di gocciole (lipidi). I principali organuli che si rinvengono nel citoplasma sono: i ribosomi, il reticolo endoplasmatico liscio e rugoso, l'apparato del Golgi, i mitocondri, i filamenti, i microtubuli ei centrioli.

3: Nucleo La forma del nucleo ripete generalmente quella della cellula e il suo volume è in equilibrio con quello del citoplasma. Il nucleo é delimitato da un involucro nucleare e contiene un materiale, il carioplasma, rappresentato da una parte strutturata, la cromatina ed il nucleolo, e da una fase liquida, chiamata cariolinfa. In esso sono contenuti gli acidi desossiribonuclcico (DNA) e i ribonucleici (RNA). Nell'organismo, le cellule che esplicano funzioni simili si aggregano a formare particolari strutture che prendono il nome di tessuti. Questi, in base a criteri morfologici, embriologici e fisiologici, possono essere distinti in quattro categorie:

1. tessuti epiteliali
2. tessuti trofoconnettivali o di sostegno (connettivo propriamente detto, tessuto cartilagineo e osseo)
3. tessuto muscolare
4. tessuto nervoso

Dalla combinazione di cellule e tessuti risultano gli organi. Gli organi non sono indipendenti tra loro ma formano dei raggruppamenti in ciascuno dei quali si esplicano caratteristiche e compiti propri.; tutti però nel loro insieme concorrono ad una medesima

funzione più elevata e complessa costituendo cosi gli apparati. Cosi, ad esempio, abbiamo l'apparato digerente, nel quale ciascun organo, obbedendo alla legge naturale della divisione del lavoro, compie un compito diverso da quello degli altri dello stesso gruppo; tutti mirano però ad un unico scopo: assumere, trasformare e assorbire i principi nutritivi. Gli apparati che costituiscono il corpo animale sono:

* apparato scheletrico
* apparato muscolare
* apparato circolatorio
*apparato digerente
* apparato respiratorio
*apparato urinario
*apparato genitale
*apparato endocrino
*apparato nervoso
*apparato tegumentario

TERMINOLOGIA ANATOMICA

La terminologia anatomica veterinaria assume una grande importanza in quanto permette uno studio comparativo tra le varie specie animali e tra quest'ultime e l'uomo. Visto l'accrescersi degli scambi scientifici internazionali, per superare l'eventuale ostacolo delle diverse lingue, è stato deciso di adottare l'impiego di termini latini. Qualunque sia la specie o l'orientazione del corpo, vanno usati i seguenti termini:

Mediano : è detto di un piano che divide il corpo in due metà, destra e sinistra, che possono considerarsi speculari.

Sagittale : indica ogni piano parallelo al mediano, talvolta viene usato per un piano che divide in due metà, quasi simmetriche, un arto, un dito, un organo.

Laterale : si contrappone a mediano e si riferisce a un piano posto ai lati del corpo.

Mediale : si riferisce alla parte di un organo o a una sezione che è più vicina al piano mediano; si contrappone a laterale ma non deve essere confuso con mediano.

Assiale e abassiale : in un arto o in un dito indicano rispettivamente le parti più vicine o più lontane dall'asse dell'arto. Nell'arto toracico si impiegano anche i termini ulnare e radiale per indicare il lato corrispondente all'osso; allo stesso modo nell'arto pelvico si usano i termini fibulare o peronale e tibiale.

Trasversale : indica un piano perpendicolare al piano mediano del corpo o all'asse longitudinale di una sua parte. Nel collo e nel tronco, rispetto ad un piano trasversale, si dice craniale ciò che è più vicino alla testa e caudale ciò che è più vicino alla coda; nella testa il termine craniale non ha alcun valore e viene sostituito con rostrale.

Prossimale e distale : negli arti indicano, rispettivamente, la parte che è più vicina o più lontana dalla radice dell'arto stesso.

Dorsale : nel collo e nel tronco indica le parti, gli organi o le sezioni rivolte verso la regione del dorso, che è superiore nell'animale in stazione quadrupedale e posteriore nell'uomo, si applica pure al dorso della coda e alla corrispondente superficie della testa. Si applica anche al dorso della mano e del piede. Il contrario di dorsale è ventrale per la testa, per il collo per il tronco e per la coda; è, invece, palmare e plantare rispettivamente per la mano e per il piede.

Superficiale e profondo : indicano la posizione in rapporto alla superficie del corpo; talvolta come sinonimi sono usati i termini esterno ed interno.

APPARATO TEGUMENTARIO

L'apparato tegumentario è formato dalla pelle e dai suoi derivati: ghiandole, peli e produzioni comee. La pelle è costituita da una parte superficiale di natura epiteliale, l'epidermide, e da una parte profonda di natura connettivale, il derma; quest'ultimo è separato dalle strutture sottostanti dalla tela sottocutanea o ipoderma.

1:LA PELLE

La pelle o cute riveste tutta la superficie corporea continuandosi a livello degli orifici naturali con la mucosa del naso, della bocca, dell'intestino e delle vie uro-genitali. Fornisce una valida protezione contro gli agenti fisici, chimici e batterici e si oppone ad un'eccessiva perdita di liquidi dall'organismo. E' dotata di grande elasticità e resistenza.

La superficie cutanea possiede un elevato grado di sensibilità essendo riccamente provvista di recettori tattili, termici e algici. L'estensione della superficie cutanea è di 3,5-4,5 mq nel cavallo e il suo peso rappresenta circa il 6-10% del peso dell'animale. Il colore della pelle nel cavallo è generalmente bruno, qualunque sia il colore del mantello, anche nei soggetti a pelo bianco. La pelle presenta una faccia libera, superficiale, e una faccia aderente, profonda. La faccia libera è generalmente coperta di peli che nel loro insieme costituiscono il mantello.

La faccia aderente è unita alle strutture sottostanti mediante la tela sottocutanea o ipoderma. Nelle zone sottoposte a pressioni o a ripetuti scivolamenti si formano tra i fasci connettivali degli spazi nei quali si accumula un liquido di aspetto sieroso: sono le borse sottocutanee.

2: GHIANDOLE

Sono principalmente rappresentate dalla ghiandole sudoripare e sebacee. Fra queste possono essere comprese le mammelle.

Ghiandole sudoripare : sono ghiandole tubulari semplici. Il condotto escretore con andamento rettilineo o leggermente ondulato costeggia un follicolo pilifero e si apre al di sopra del colletto di quest'ultimo o talvolta sulla superficie cutanea. Secernono il sudore, un liquido torbido, di odore caratteristico, alcalino o leggermente acido, formato essenzialmente da acqua contenente sali minerali, urea e albumina, Le ghiandole sudoripare sono numerose e ben sviluppate nel cavallo.

Ghiandole sebacee : sono di tipo alveolare ramificato. Il loro condotto escretore generalmente sbocca all'interno dei follicoli.

Mammelle : rappresentano il carattere più significativo dei mammiferi. Sono ghiandole cutanee specializzate nella produzione lattea. Sono presenti in entrambi i sessi ma solo nella femmina, a partire dall'epoca della maturità sessuale, evolvono rapidamente. Il loro massimo sviluppo si ha alla fine della gravidanza e immediatamente dopo il parto, Terminato il periodo di allattamento, il tessuto ghiandolare regredisce e le mammelle riprendono il loro normale volume, Nella cavalla le mammelle sono in numero di due ed occupano la parte caudale della regione dell'addome immediatamente davanti al pube e

comprese tra le due cosce. Sulla sommità ciascuna mammella porta un capezzolo a forma conoide, appiattito trasversalmente e perforato all'apice da due piccoli pori, ciascuno dei quali a mezzo di un canale capillare immette in un seno lattifero, che occupa la maggior parte del capezzolo. A ciascun seno mettono capo i condotti lattiferi di una ghiandola corrispondente.

3) PELI

Sono formazioni filamentose e flessibili, che si elevano sulla superficie cutanea e sono prodotti da invaginazioni dell'epidermide dette follicoli piliferi. Sono caratteristici dei mammiferi ai quali forniscono un rivestimento protettivo contro i traumatismi e gli agenti atmosferici; l'insieme dei peli costituisce il mantello. Sono assenti a livello delle giunzioni muco-cutanee.

4: ZOCCOLO Lo zoccolo è il risultato del processo di cheratinizzazione della parte epidermica del rivestimento cutaneo che avvolge, a mò di calza, l'estremità del dito. Lo zoccolo, nel suo insieme, assume l'aspetto di un tronco di cono tagliato a sbieco in direzione disto-caudale e con l'asse inclinato caudalmente, costituisce un robusto astuccio comeo al cui interno si rinvengono la falange e il sesamoide distale, l'articolazione corono-navicolo-ungueale, le cartilagini ungueali, il cuscinetto digitale, il derma ungueale e corrispondente strato malpighiano, formazioni legamentose, tendinee e vascolo-nervose.

Lo zoccolo si può dividere in 3 parti:

- PARETE
- SUOLA
- FETTONE

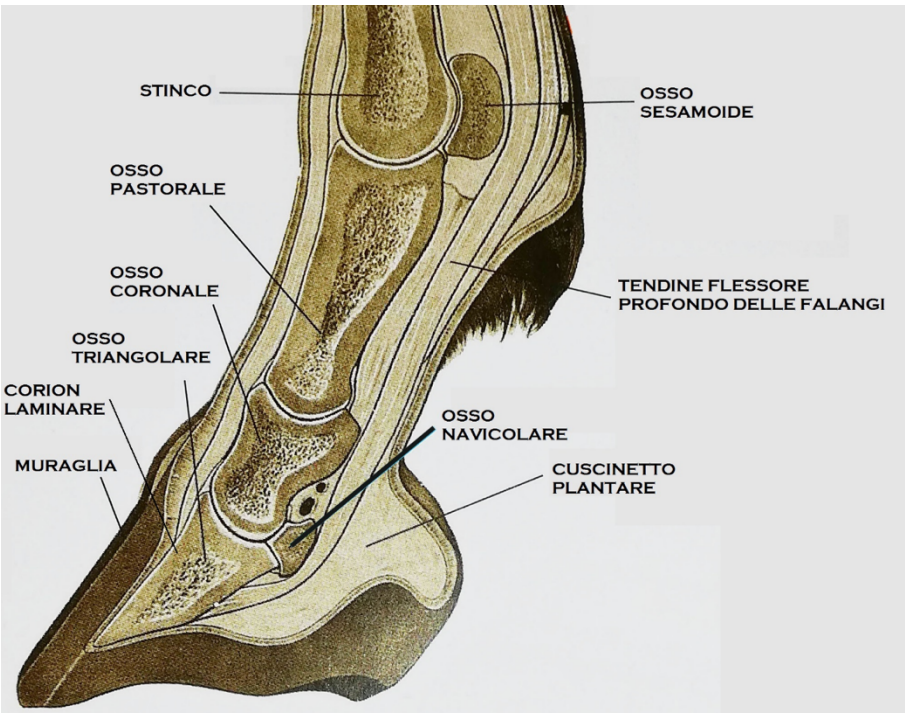

1) PARETE

E' detta anche muraglia e forma la parte visibile dello zoccolo quando l'arto è in appoggio. E' una robusta lamina comea, ripiegata a ferro di cavallo, le cui porzioni terminali sono ripiegate in dentro e in avanti a formare le barre o puntelli. La parete presenta la massima altezza e il massimo spessore nella sua parte centrale, altezza e spessore diminuiscono procedendo verso le due estremità. Può essere divisa in 13 parti, prendendo come unità di misura una barra. Queste sono: la **punta** impari, la **mammella** pari, il **quarto anteriore** pari, il quarto medio pari, il quarto posteriore pari, il **tallone** pari e la **barra** pari. Le suddette divisioni derivano in parte da quelle tradizionalmente applicate al ferro. La parete, osservata di lato, mostra un profilo anteriore o linea della punta obliquo sul prolungamento dell'asse pastorale e un profilo posteriore o linea del tallone quasi parallelo al precedente, ma lungo circa la metà.

Nell'arto toracico, la linea della punta forma con il terreno un angolo di 450-50° e nell'arto pelvico uno di 500.550 La superficie esterna della parete è liscia, finemente striata in senso prossimo distale; generalmente è di colore grigio ardesia ma può presentarsi anche giallastra particolarmente se vi sono balzane. Talvolta si osservano solchi trasversali con

cerchiature che indicano un'irregolare crescita dell'unghia determinata, non solo da alterate situazioni locali, ma anche da patologie generali o sistemiche.

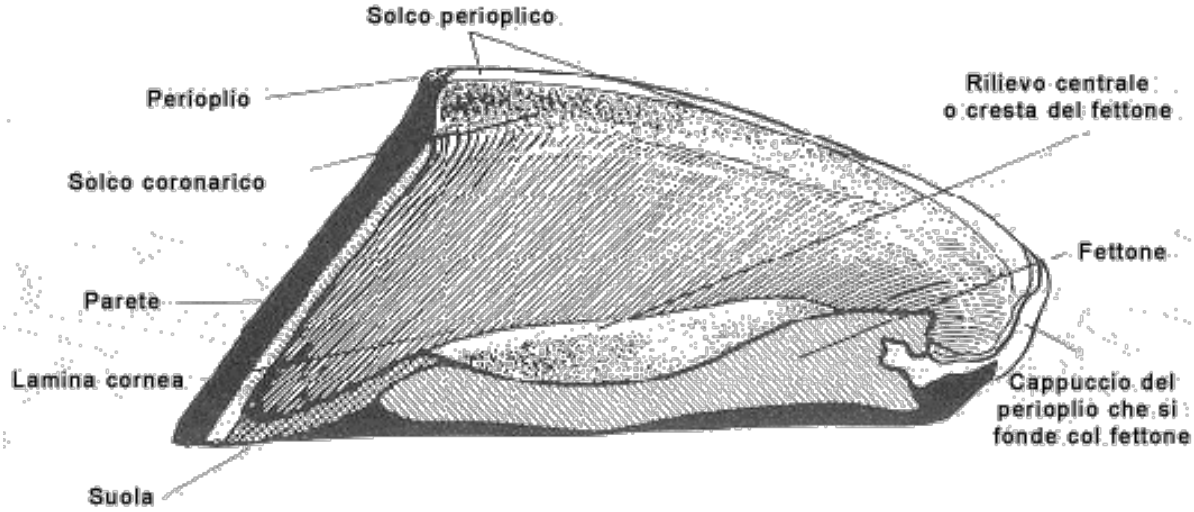

Della parete descriviamo:

*Margine plantare

*Margine prossimale o coronale

*Faccia esterna

*Faccia interna

Margine plantare : poggia al suolo ed è in intimo rapporto con la suola mediante uno strato di unghia più chiaro (**LINEA ALBA**).

Margine prossimale o coronale: a questo livello si nota un sottile strato epidermico alto 2-3 cm il **periople**, che si raccorda posteriormente con il cuneo corneo; il versante interno del margine è percorso da 2 solchi finemente cribrati per la presenza di numerosi forellini: quello più ampio, largo circa 15 mm è il **solco coronale** e quello più stretto è il **solco perioplico**.

Faccia esterna : è generalmente pigmentata e presenta sottili striature che la percorrono in senso prossimo- distale che rappresentano il decorso di tubi cornei. Infatti la parete è strutturalmente costituita (per i 9/10 esterni) da cellule come e organizzate a formare strutture cilindriche, cave e a disposizione parallela, dette tubi cornei. I tubi sono tra loro uniti da cellule cornificate. Il tessuto come organizzato in tubi è detto nel suo insieme: **TESSUTO CHERAVILLOSO**.

Faccia interna: presenta lamelle comee dirette in senso prossimo-ditsale, pigmentate e in numero di circa 600. tra queste lamine dette lamelle principali ve ne sono altre di dimensioni minori e con orientamento irregolare dette lamelle secondarie. L'insieme di tutte queste formazioni assume, in sezione trasversale, un aspetto pennato e per questo viene definito **TESSUTO CHERAFILLOSO**. Le lamelle affiorano a livello della faccia plantare costituendo la linea alba.

2) SUOLA

Lamina cornea di forma semilunare che costituisce la maggior parte della superficie plantare dello zoccolo.

La suola presenta:

*Faccia esterna

•*Faccia interna

* Margine convesso

*Margine concavo

Faccia esterna : concava; è meno pigmentata delle altre parti dello zoccolo.

Faccia interna : convessa; con cribrature per i villi dell'organo cheratogeno.

Margine convesso : è in rapporto mediante la linea alba con l'estremità distale della faccia interna della parete.

Margine concavo : forma di V aperta caudalmente; riceve il fettone La suola è formata da tubi cornei diretti prossimo-distalmente, a decorso non perfettamente rettilineo uniti da cellule comee come nella parete. Il corno della suola è più molle di quello della parete.

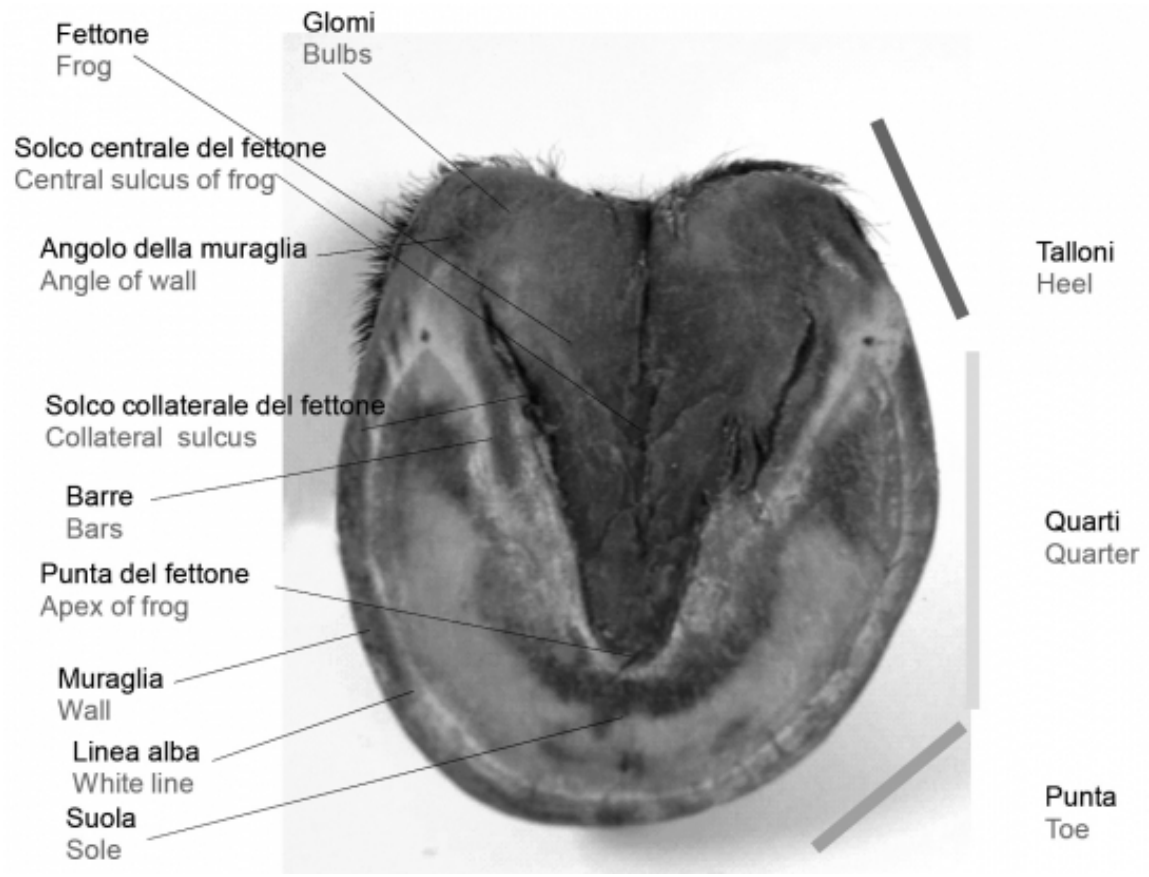

3) FETTONE

Detto anche forchetta o corpo piramidale. Completa caudalmente la superficie plantare dello zoccolo, colmando lo spazio tra le ali della suola anteriormente e le barre posteriormente. Ha la forma di V aperta caudalmente. E' composto da una punta che è la parte craniale indivisa; da 2 rami che divergono caudalmente e da 2 glomi che sono la parte terminale dei rami e sono in continuità con la benda perioplica. Tra i due rami esiste una escavazione che è la lacuba mediana del fettone, tra ramo e barra corrispondente vi sono le lacune laterali. La superficie interna presenta cribrature che ospitano i villi dell'organo cheratogeno. Nello spessore del como del fettone versano il loro secreto ghiandole sudoripare che sono localizzate nel cuscinetto plantare. Il como del fettone ha la stessa struttura di quello della suola ma risulta più deformabile e cedevole.

ORGANO DEL CHERATOGENO

E' costituito dal derma e dallo strato germinativo dell'epidermide, dai quali, attraverso il processo di cheratinizzazione, si ha la formazione del corno costituente lo zoccolo. L'organo del cheratogeno comprende tre parti distinte per topografia, aspetto e funzione:

*CERCINI

*TESSUTO PODOFILLOSO

*TESSUTO PODOVILLOSO

Cercini : sono il cercine perioplico e il cercine coronario. Il primo è responsabile della formazione del periople ed è accolto nel solco omonimo. Il secondo si presenta come un voluminoso rilievo accolto nel solco coronale nelle cui porosità invia papille filiformi. Il cercine coronale è la matrice dello strato medio della parete.

Tessuto Podofilloso: è formato da laminette non pigmentate, circa 600, poste internamente alle laminette comee con le quali risultano incastrate. Si costituisce cosi un ingranaggio podo- cherafilloso od organo sacciforme del Boulc che assicura la stretta connessione tra scatola cornea e suo contenuto. La linea alba rappresenta l'affioramento dell'ingranaggio podo-cherafilloso a livello del margine plantare.

Tessuto podovilloso: presenta villi formati da un asse connettivale (derma) rivestito dallo strato germinativo dell'epidermide. Le cellule dello strato corneo che ne derivano assumono allora la forma di cilindri cornei cavi (tubi cornei). I tubo sono cementati tra loro da cellule come prodotte negli spazi intervillosi.

Distinguiamo:

*Podovilloso della suola--------- aforma la suola

* Podovilloso del fettone----------forma il fettone

* Podovilloso della parete----------forma la parete

* Podovilloso della benda perioplica.---------forma la benda perioplica

CUSCINETTO PLANTARE

E' un ispessimento della tela sottocutanea che assume l'aspetto di una piramide quadrangolare con l'apice diretto verso il centro della faccia soleare della III falange. La faccia dorsale è in rapporto con l'espansione terminale del flessore profondo del dito,

mentre la faccia opposta (palmare) è rivestita dal podovilloso e corrisponde al fettone del quale riproduce esattamente la forma. Le facce laterale e mediale sono molto ampie verso la base, dove si uniscono alla faccia profonda delle cartilagini ungueali. La struttura del cuscinetto digitale è caratterizzata da una fitta rete di travate fibrose frammista a fibre elastiche. Sono presenti anche ghiandole sudoripare e numerose terminazioni nervose con funzioni tattili-pressorie. E' un **organo ammortizzatore** destinato, insieme al fettone, a trasformare le pressioni discendenti ed ascendenti in trasversali, le quali poi, ripercuotendosi sui talloni della parete, la costringono a dilatarsi determinando in tal modo il cosiddetto movimento di elaterio del piede.

CARTILAGINI UNGUEALI

Hanno forma di lamina quadrangolare inserita su ciascuno dei processi palmari della falange distale.

APPARATO LOCOMOTORE

Gli organi che provvedono a sostenere l'organismo e quelli che ne determinano il movimento costituiscono l'apparato locomotore, il cui sviluppo volumetrico condiziona la forma esteriore dell'animale. Esso viene suddiviso in due sezioni:

1. apparato scheletrico che raggruppa gli organi passivi del movimento: le ossa e le articolazioni,

2. apparato muscolare comprendente gli organi attivi del movimento: i muscoli.

APPARATO SCHELETRICO

1: Ossa

Le ossa sono organi duri, biancastri o bianco-giallastri, costituiti in prevalenza da tessuto osseo e completati da altre parti meno consistenti, quali le *cartilagini articolari, il periostio, l'endostio, il midollo osseo, i vasi e i nervi*. Osservato microscopicamente, il tessuto osseo appare in due forme di aggregazione diversa: spugnoso, quando risulta formato da trabecole ossee intersecantesi tra loro a delimitare cellette, più o meno grandi, simili, nel loro insieme, ad una massa spugnosa, compatto, quando appare sottoforma di tavolato osseo nel cui spessore non si evidenziano cellette. In base alla loro architettura, le ossa vengono distinte in:

- **Ossa lunghe**: quelle che presentano la porzione centrale, detta diafisi o corpo, costituita da un cilindro di osso compatto circoscrivente un'ampia cavità midollare che contiene midollo osseo, e due porzioni terminali, le epifisi, dette rispettivamente prossimale e distale, ambedue formate in massima parte da osso spugnoso rivestito in superficie da una sottile lamina di osso compatto, Un esempio di ossa lunghe è il femore e l'omero.
- **Ossa piatte:** risultano appiattite e formate da due lamine di osso compatto tra le quali è localizzato osso spugnoso, in questo caso chiamato diploe, nelle cui cellette si trova il midollo osseo. Un esempio è l'osso parietale.
- **Ossa pneumatiche:** derivano da ossa piatte i cui tavolati ossei si sono divaricati per la sostituzione della diploe con i seni auriferi, grandi cavità ossee contenenti

aria, in comunicazione, diretta o meno, con le vie aerifere. Un esempio è l'osso frontale.

- **Ossa corte o brevi:** genericamente di forma globosa, caratterizzate da un rivestimento laminare periferico di osso compatto che circonda un nucleo centrale di osso spugnoso. Un esempio è dato dalle ossa carpiche.

La **cartilagine articolare** è una lamina di cartilagine ialina che riveste le superfici articolari delle ossa; essendo una superficie liscia serve a facilitare i movimenti articolari.
Il **periostio** è una membrana connettivale che ricopre la superficie esterna delle ossa, ad eccezione delle zone in cui si trovano cartilagini articolari o inserzioni tendinee; possiede proprietà osteogenetiche, cioè è in grado di produrre tessuto osseo.
L'endostio riveste le superfici interne delle ossa (ad es. la cavità midollare delle ossa lunghe) ed ha struttura e funzioni simili a quelle del periostio.
Il **midollo osseo** è un tessuto molle che occupa la cavità midollare delle ossa lunghe e le cellette dell'osso spugnoso. Viene diviso in due varietà, il midollo rosso e il midollo giallo; il primo è caratterizzato dal suo colore rosso cupo ed esplica funzioni emopoietiche, cioè produce i globuli rossi e i granulociti del sangue; il secondo è costituito essenzialmente da tessuto adiposo e sostituisce, nell'adulto, il midollo rosso.
I **vasi sanguigni** provvedono al fabbisogno nutritizio dei vari costituenti ossei. Sono rappresentati dalle arterie e dalle vene.
I **nervi** si distribuiscono al periostio, al midollo osseo e alla parete dei vasi. Nelle ossa lunghe degli animali giovani, che non hanno ancora ultimato l'accrescimento, esiste, nella zona di congiunzione tra diafisi ed epifisi, uno strato discoidale di cartilagine ialina, detta cartilagine di congiunzione o disco epifisario. che serve per l'accrescimento in lunghezza del segmento scheletrico.

2: Articolazioni

Le articolazioni o giunture sono dispositivi anatomici che servono a collegare le ossa tra loro; vengono distinte in due grosse categorie:

- **Sinartrosi** o articolazioni per continuità nelle quali il collegamento tra le ossa avviene mediante un tessuto interposto;

- **Diartrosi** o articolazione per contiguità nelle quali i segmenti ossei articolari sono a contatto mediante superfici articolari, senza interposizione di altro tessuto.

In base al tipo di tessuto interposto, le sinartrosi vengono classificate in: sindesmosi (tra le due ossa vicine si interpone tessuto connettivo fibroso), sinelastosi (il tessuto interposto è connettivo elastico), sincondrosi (si interpone tessuto cartilagineo ialino), sinfisi (cartilagine jalina e fibrosa), sinostosi (tessuto osseo), sinsarcosi (unione mediante muscoli). Nelle diartrosi invece le superfici articolari sono rivestite di una sottile lamina di cartilagine jalina, la cartilagine articolare. I mezzi di unione sono costituiti da formazioni fibrose che collegano tra loro i capi articolari: il principale è la capsula articolare che si fissa lungo tutto il contorno delle superfici articolari delle ossa a contatto delimitando in tal modo una cavità, completamente chiusa, la cavità articolare La capsula articolare è formata da due strati: uno esterno, detto, per la sua struttura, membrana fibrosa, e l'altro, interno, noto con il nome di membrana sinoviale. Quest'ultima produce il liquido sinoviale, liquido trasparente, vischioso, filante, contenente il 97% di acqua. Viene prodotto per lubrificare le superfici articolari e in parte per nutrire la cartilagine articolare. Oltre alla capsula articolare, in quasi tutte le diartrosi, esistono i legamenti, che servono a tenere collegati tra loro i capi articolari impedendone il distacco (lussazione) ma limitandone in certa misura il movimento. In base alla diversa forma delle superfici articolari le diartrosi si dividono in: enartrosi, condilartrosi, pedartrosi, ginglimo e artrodia.

DIVISIONE DELLO SCHELETRO

Nello scheletro si distinguono una parte assile e una parte appendicolare. Lo scheletro assile comprende la colonna vertebrale con la quale si considerano anche le coste, lo sterno e il cranio. Lo scheletro appendicolare è costituito dalle ossa degli arti toracici e pelvici che si collegano con lo scheletro assile rispettivamente per mezzo della cintura toracica e della cintura pelvica.

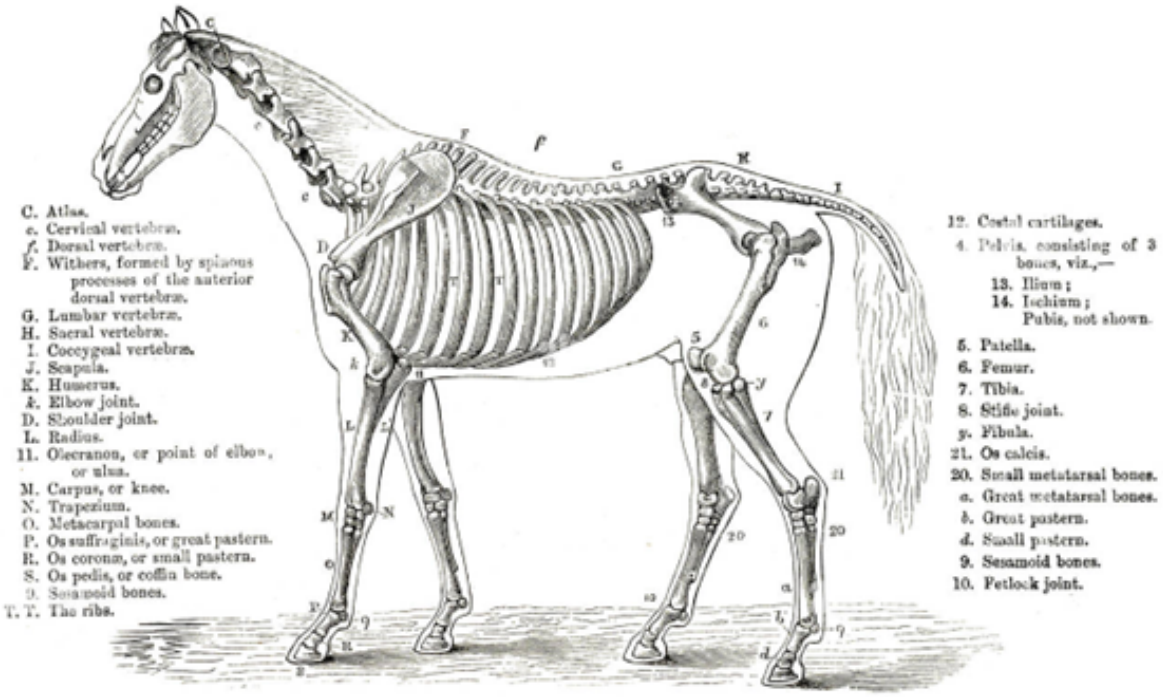

1: Scheletro assile

La colonna vertebrale o rachide costituisce il principale asse di sostegno del corpo e serve a proteggere il midollo spinale. Essa è situata nella parte dorsale dell'organismo lungo la linea mediana ed è formata da una successione cranio-caudale di ossa impari, le vertebre, articolate tra loro. Nel suo complesso presenta tre curvature: la curvatura cervicale, dorsalmente convessa, la curvatura cervico-dorsale, ventralmente convessa e la curvatura dorso-lombare, dorsalmente convessa e meno evidente delle altre. Le vertebre vengono distinte in cinque gruppi che si susseguono in senso cranio-caudale: vertebre cervicali, dorsali, lombari, sacrali, coccigee. Nel cavallo sono: 7 le cervicali, 18 le dorsali, 6 le lombari, 5 le sacrali, 15-21 le coccigee. Le coste e lo sterno, insieme con le vertebre dorsali, costituiscono lo scheletro del torace e delimitano la gabbia toracica. Le coste sono ossa piatte, disposte ad arco, che si dipartono da ciascun lato della colonna vertebrale dirigendosi prima lateralmente e poi centralmente per collegarsi con lo sterno. La parte più ventrale è cartilaginea e forma la cartilagine costale. Le coste si dividono in sternali ed asternali: le prime si articolano direttamente con lo sterno mediante la cartilagine costale; nelle seconde, invece, la cartilagine costale si unisce a quella delle coste antistanti

per formare nell'insieme l'arco costale cartilagineo, che si ancora alla costa stemale più caudale. Nel cavallo le stemali sono 8 e le asternali 10. Lo stero è un osso impari e mediano che forma la parte ventrale dello scheletro del torace. Lo steno risulta costituito da una seria cranio-caudale di ossa piatte, le steenebre, unite tra loro per sincondrosi. Nel cavallo le sternebre sono 6. nella parte craniale lo sterno termina con un rilievo cartilagineo, il manubrio dello sterno; caudalmente esso si prolunga in una formazione cartilaginea appiattita in senso dorso-ventrale, detta cartilagine xifoidea. Il cranio viene distinto in due parti fondamentali: *cranio cerebrale* o neurocranio, che contiene l'encefalo, e *cranio viscerale* o splancnocranio il quale sostiene e protegge e parti viscerali del capo ed alcuni organi di senso. In base alla posizione le ossa del cranio possono essere cosi raggruppate:

- Ossa del cranio cerebrale: occipitale, sfenoide, etmoide, interparietale (tutti impari) ed osso parietale, frontale e temporale (tutti pari);
- Ossa del cranio viscerale: vomere, mandibola, apparato joideo (tutti impari), ed osso nasale, lacrimale, zigomatico, mascellare, incisivo, palatino, pterigoideo (tutti pari).

2: Scheletro appendicolare

Lo scheletro appendicolare è, in senso stretto, lo scheletro dei soli arti toracici e pelvici, ma più generalmente si considerano nello scheletro appendicolare anche le ossa che assicurano la continuità scheletrica degli arti stessi con lo scheletro assile e che perciò svolgono la funzione di cinture, rispettivamente *cintura toracica e cintura pelvica*. Nel mondo animale, le tre ossa costituenti la cintura pelvica (ileo, ischio, pube) permangono in tutte le specie, sia pure sinostosate in un unico osso, il coxale; delle tre ossa costituenti la cintura toracica (clavicola scapola, osso coracoideo), invece, residua nei mammiferi solo la scapola che viene ad essere unita al torace esclusivamente mediante i muscoli, costituendo cosi una sinsarcosi molto mobile. Nei nostri animali quindi la cintura pelvica è completa mentre quella toracica è incompleta e ciò si spiega con il differente meccanismo funzionale degli arti. Gli arti pelvici, infatti, hanno essenzialmente il compito di determinare lo spostamento in avanti del corpo, per cui si rende necessaria per essi una

salda articolazione con la colonna vertebrale. Gli arti toracici, invece, servono soprattutto per l'appoggio; essi non avendo continuità ossea con lo scheletro assile, presentano maggior scioltezza di movimento e funzionano come veri e propri ammortizzatori. Alla cintura toracica, costituita, come detto, dalla scapola, fanno seguito segmenti ossei che costituiscono in senso prossimo-distale lo scheletro del braccio, dell'avambraccio e dell'autopodio anteriore. (FIG 1 – ARTO TORACICO E PELVICO)

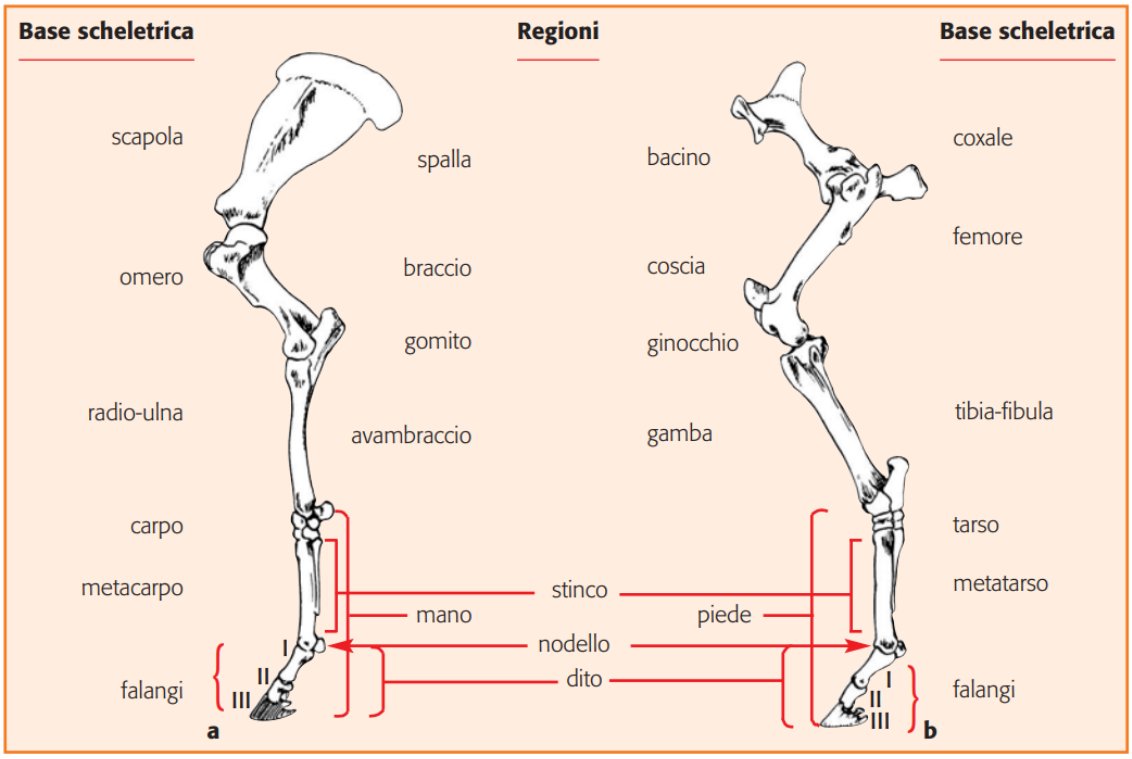

Lo scheletro del braccio (fig. 1) é forinato da un unico osso, l'omero; quello dell'avambraccio dal **radio** e dall'**ulna**; nell'autopodio anteriore, invece, si distinguono: lo scheletro del carpo (**ossa carpali**), lo scheletro del metacarpo (**ossa metacarpali**), e lo scheletro delle dita (**I, II, III falange**). Con eguali modalità anche nell'arto pelvico si distinguono tre parti principali che fanno seguito alla cintura pelvica: sono la coscia, la gamba e l'autopodio posteriore, Lo scheletro della coscia (fig. 1) è dato dal **femore**, quello della gamba dalla **tibia** e dalla **fibula**; lo scheletro dell'autopodio posteriore è costituito da: scheletro del tarso (**ossa tarsali**), scheletro del metatarso (**ossa metatarsali**) e scheletro delle dita (**I, II, II falange**). Sia nell'arto toracico che in quello pelvico esistono poi diverse ossa sesamoidee.

APPARATO MUSCOLARE

I muscoli sono organi di forma e dimensioni molto varie nei quali si riconosce una parte centrale contrattile di colore TOSSO, generalmente rigonfia e preponderante, formata da fibre muscolari striate, detta **ventre muscolare**, le cui estremità opposte si ancorano, tramite tessuto connettivo fibroso, in due punti diversi dell'organismo. Di questi ultimi è consuetudine indicare con il nome di **capo**, quello che durante il movimento indotto dalla contrazione muscolare subisce uno spostamento limitato o rimane addirittura immobile, e **coda** l'estremità opposta.

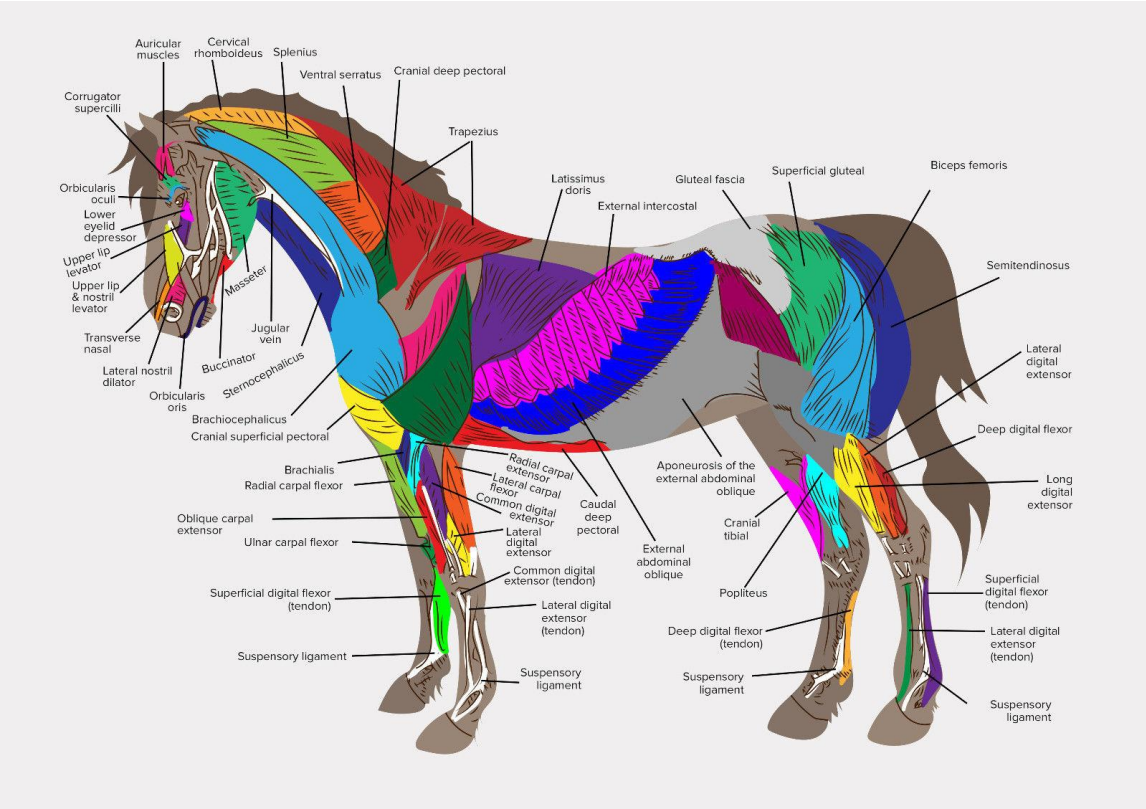

In molti muscoli il connettivo fibroso che emerge dal capo e dalla coda, anziché fissarsi direttamente, si organizza in prolungamenti nastriformi o laminari, biancastri ed in estensibili, chiamati **tendini**, i quali trasmettono a distanza le contrazioni del ventre muscolare sugli organi a cui si fissano, avvicinandoli.

I termini bicipite, tricipite, quadricipite significano che il muscolo presenta due, tre, quattro capi distinti che si fondono in un corpo dal quale origina un'unica coda; cosi, al

contrario, un muscolo è detto bicaudato o tricaudato quando il ventre muscolare si sfiocca in due o tre code, Annessi ai muscoli si trovano particolari strutture quali:

- ***Borse sierose:** cavità contenenti liquido simile a quello sinoviale che si formano in ambito connettivale nei punti più soggetti all'attrito determinato dallo scorrimento del muscolo o del suo tendine di inserzione. In base alla loro posizione vengono distinte in sottocutanee, sottofasciali, sottotendinee, sottolegamentose.
- ***Guaine fibrose:** lamine fibrose talvolta disposte a ponte tra i due margini di solchi ossei a completare gallerie osteo-fibrose percorse dai tendini. Hanno il compito di mantenere il tendine nella propria sede durante il movimento articolare.
- ***Sinoviali tendinee:** manicotti connettivali di forma cilindroide interposti tra una galleria osteo-librosa ed il tendine che la percorre.
- ***Fasce:** sono particolari membrane fibrose che inguainano gruppi muscolari o anche singoli muscoli allo scopo di mantenerli nella loro sede e rinforzarne la contrazione.

In base alla loro funzione i muscoli si dividono in:

1. flessori ed estensori: quando chiudono od aprono rispettivamente un angolo articolare.
2. adduttori ed abduttori: se avvicinano o allontanano un segmento osseo dal piano sagittale mediano.
3. protrattori e retrattori: se producono spostamenti verso l'esterno o l'interno di parti dell'intero organismo o di organi situati in cavità naturali.
4. pronatori e supinatori: se imprimono una rotazione alla parte distale dell'arto all'interno o all'esterno.
5. dilatatori e costrittori: quando agiscono in tal senso su cavità o aperture naturali.
6. elevatori e depressori: se sollevano o abbassano organi.
7. tensori: quando stirano fasce od organi membranosi.

Si definiscono inoltre sinergici quei muscoli che producono lo stesso effetto sulla medesima articolazione, mentre sono antagonisti quelli che producono l'effetto opposto.

MUSCOLI DELLA TESTA

Nella testa agiscono tre categorie di muscoli: muscoli **pellicciai**, muscoli **masticatori** e muscoli **sopraioidei**. I muscoli pellicciai sono situati superficialmente; sono numerosi e genericamente appiattiti; agiscono sia sulla pelle indifferenziata della testa che sui vari organi cutanei della faccia determinandone i cambiamenti espressivi, il che ha valso loro la denominazione di muscoli mimici. I muscoli masticatori sono cinque per lato e agiscono sulla mandibola azionando le articolazioni temporo-mandibolari. Di questi, tre sono elevatori della mandibola, perché più potenti e sviluppati, mentre i due rimanenti, più piccoli, assicurano i movimenti mandibolari complementari come l'abbassamento, la protrazione e diduzione. I primi sono il temporale, massetere e pterigoideo mediale; i due rimanenti sono il pterigoideo laterale e il digastrico della mandibola. I muscoli sopraioidei agiscono sull'apparato ioideo.

MUSCOLI RACHIDIANI

Detti anche muscoli iuxtavertebrali, sono situati ad immediato ridosso della colonna vertebrale sulla quale prendono attacco con le loro due estremità, conferendole la funzione di vero asse portante dell'organismo, solido e mobile allo stesso tempo. Vengono distinti in tre gruppi:

1. muscoli spino-dorsali
2. muscoli prevertebrali
3. muscoli della coda

Tra i muscoli spino-dorsali annoveriamo il multifido, lungo spinoso. lungo costale e lo splenio. Tra i prevertebrali spiccano: il muscolo lungo del collo e il muscolo lungo della testa. Tra i muscoli della coda ricordiamo soprattutto i sacro coccigei.

MUSCOLI DEL COLLO

I muscoli del collo rivestono completamente i muscoli del rachide cervicale confinandoli in profondità. Tra questi ricordiamo i muscoli scaleni, i muscoli pretracheali, il muscolo stemocefalico e il brachiocefalico

MUSCOLI DEL TRONCO

Oltre ai muscoli rachidiani e spino appendicolari, fa parte del tronco il gruppo dei muscoli pettorali superficiali, pettorali profondi, il muscolo retto del torace, il muscolo traverso del torace, i muscoli intercostali esterni ed interni, i muscoli sopracostali, i muscoli piccoli dentati dorsali toracici e il diaframma.

MUSCOLI DELL'ADDOME

Fanno parte di questo gruppo i muscoli che costituiscono le pareti laterali e ventrali dell'addome; sono appiattiti, piuttosto larghi e si dispongono in strati sovrapposti, Completano i muscoli addominali quelli che costituiscono la parete dorsale della cavità addominale o sottolombari. Sono rappresentati da: muscolo obliquo esterno, muscolo obliquo interno, muscolo trasverso dell'addome, muscolo retto dell'addome, muscolo piccolo psoas, grande psoas e il muscolo quadrato dei lombi.

MUSCOLI DELLA SPALLA

Hanno come base scheletrica la scapola e determinano i vari movimenti del braccio rispetto ad essa; in base alla loro posizione sono divisibili in due gruppi: laterale e mediale. Fanno parte del laterale: il deltoide, il sopraspinato, il sottospinato, il piccolo rotondo. Appartengono al gruppo mediale invece i muscoli: sottoscapolare, grande rotondo, coraco-omerale, e l'articolare della spalla.

MUSCOLI DEL BRACCIO

Hanno come base scheletrica l'omero e la loro contrazione provoca esclusivamente movimenti di flessione o di estensione dell'avambraccio. Per la loro posizione possono essere distinti in due gruppi: anteriore e posteriore. Fanno parte del gruppo anteriore il muscolo bicipite brachiale e il muscolo brachiale. Appartengono al gruppo posteriore i muscoli: tricipite brachiale, anconeo e tensore della fascia antibrachiale.

MUSCOLI DELL'AVAMBRACCIO

Hanno come base scheletrica il radio e l'ulna e agiscono, in qualità di flessori o estensori, su carpo, metacarpo e falangi. Distinguiamo un gruppo anteriore e un gruppo posteriore Al primo appartengono: estensore anteriore del metacarpo, estensore anteriore delle falangi, estensore laterale delle falangi ed estensore obliquo del metacarpo. Il gruppo posteriore risulta costituito da: ulnare laterale, ulnare mediale, gran palmare, flessore superficiale delle falangi e flessore profondo delle falangi.

MUSCOLI DELLA GROPPA

Sono raggruppati intorno alla cintura pelvica, determinando i movimenti dell'arto rispetto al tronco. Sono divisibili il pelvi-trocanterici interni e pelvi trocanterici-esterni.
Fanno parte del primo gruppo i muscoli piriforme, otturatore interno, gemelli del bacino, otturatore esterno, quadrato femorale e articolare dell'anca. Al secondo appartengono: gluteo superficiale, gluteo medio, gluteo accessorio e gluteo medio.

MUSCOLI DELLA COSCIA

Sono organizzati intorno al femore e vengono di norma suddivisi in un gruppo posteriore, in un gruppo anteriore ed in un gruppo mediale. Fanno parte del gruppo anteriore della coscia i seguenti muscoli: tensore della fascia lata e quadricipite femorale. Il gruppo posteriore è formato da: lungo vasto, semitendinoso e semimembranoso. Il gruppo mediale consta invece dei muscoli: sartorio, retto mediale della coscia. piccolo e grande adduttore, peitineo.

MUSCOLI DELLA GAMBA

Distinti in gruppo anteriore e posteriore, hanno come base scheletrica tibia e fibula. Fanno parte del gruppo anteriore i muscoli: estensore anteriore e laterale delle falangi, tibiale anteriore. Fanno parte del gruppo posteriore invece i muscoli: tricipite surale, flessore superficiale delle falangi, popliteo, tibiale posteriore, flessore profondo delle falangi.

APPARECCHI FIBROSI

Il peso del corpo, applicato e quindi gravante sull'estremità prossimale degli arti, tende a far chiudere gli angoli articolari. Ciò viene impedito sia dalla contrazione dei muscoli antagonisti del movimento articolare indotto, sia da organi speciali, definiti **apparecchi fibrosi**.

Nell'arto anteriore gli apparecchi fibrosi sono rappresentati da:

- Corda bicipitale, lacerto fibroso e coda del muscolo estensore anteriore del metacarpo
- Legamento sesamoideo prossimale
- Porzioni tendinee dei flessori delle falangi con le relative briglie

Per quanto riguarda **l'arto posteriore** gli apparecchi fibrosi sono:

- La corda femoro-metatarsica
- Il tendine del flessore profondo delle falangi con la briglia tarsale
- Il tendine flessore superficiale delle falangi
- Il legamento sospensore del nodello

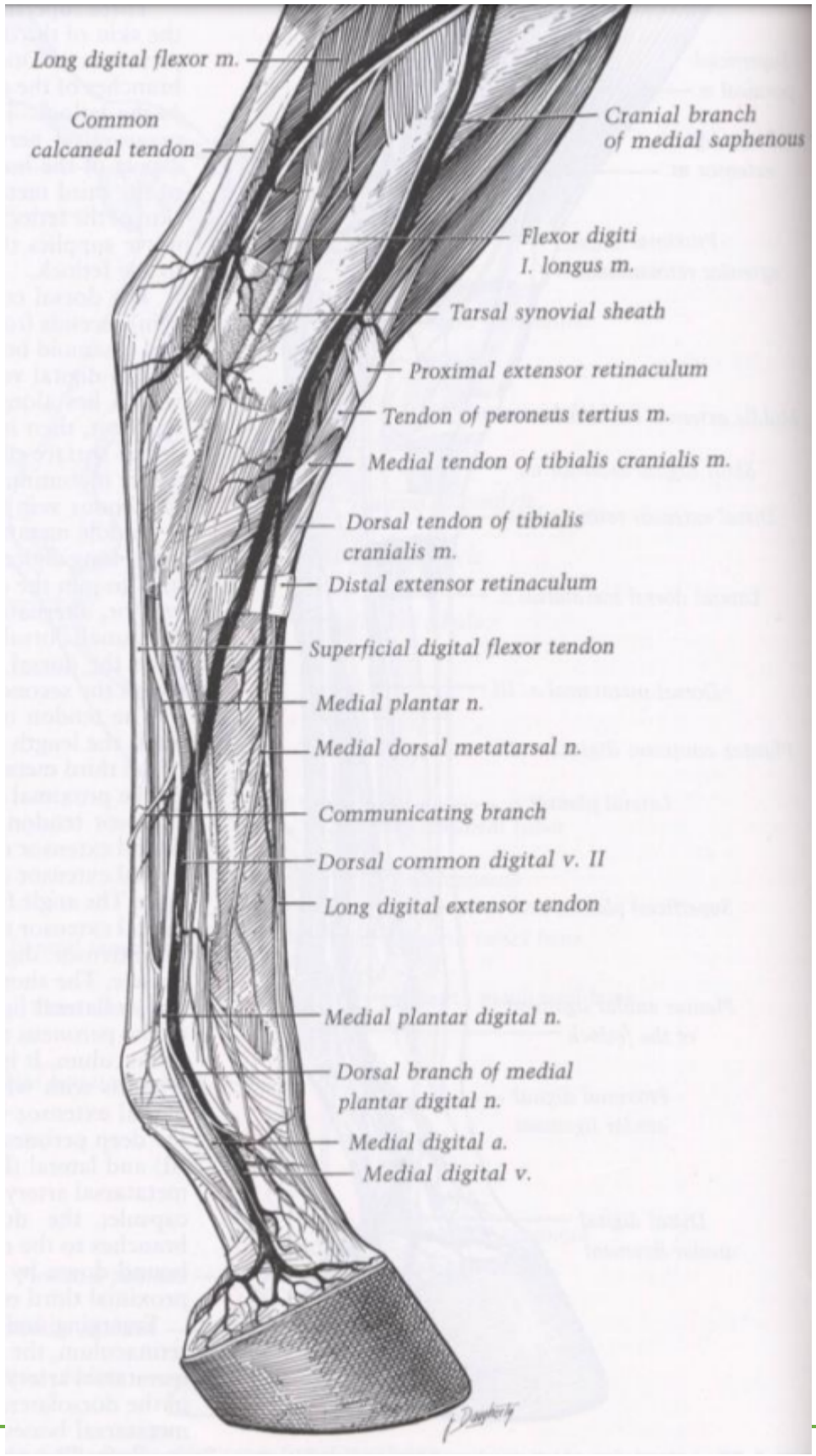
Long digital flexor m.
Common calcaneal tendon
Cranial branch of medial saphenous
Flexor digiti I. longus m.
Tarsal synovial sheath
Proximal extensor retinaculum
Tendon of peroneus tertius m.
Medial tendon of tibialis cranialis m.
Dorsal tendon of tibialis cranialis m.
Distal extensor retinaculum
Superficial digital flexor tendon
Medial plantar n.
Medial dorsal metatarsal n.
Communicating branch
Dorsal common digital v. II
Long digital extensor tendon
Medial plantar digital n.
Dorsal branch of medial plantar digital n.
Medial digital a.
Medial digital v.

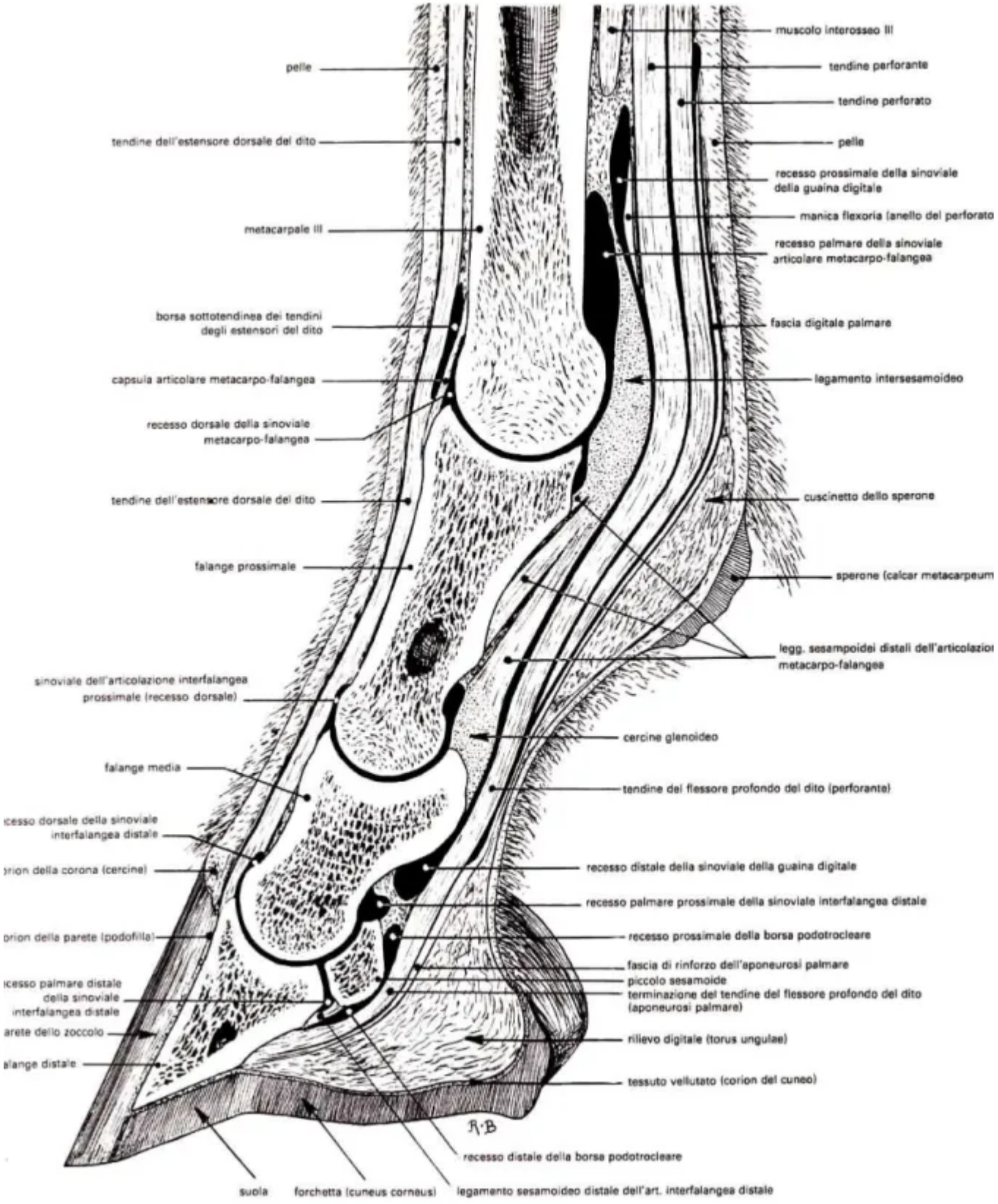
muscolo interosseo III
pelle
tendine perforante
tendine perforato
tendine dell'estensore dorsale del dito
pelle
recesso prossimale della sinoviale della guaina digitale
manica flexoria (anello del perforato
metacarpale III
recesso palmare della sinoviale articolare metacarpo-falangea
borsa sottotendinea dei tendini degli estensori del dito
fascia digitale palmare
capsula articolare metacarpo-falangea
legamento intersesamoideo
recesso dorsale della sinoviale metacarpo-falangea
tendine dell'estensore dorsale del dito
cuscinetto dello sperone
falange prossimale
sperone (calcar metacarpeum
legg. sesampoidei distali dell'articolazio metacarpo-falangea
sinoviale dell'articolazione interfalangea prossimale (recesso dorsale)
cercine glenoideo
falange media
tendine del flessore profondo del dito (perforante)
icesso dorsale della sinoviale interfalangea distale
orion della corona (cercine)
recesso distale della sinoviale della guaina digitale
recesso palmare prossimale della sinoviale interfalangea distale
orion della parete (podofilla)
recesso prossimale della borsa podotrocleare
fascia di rinforzo dell'aponeurosi palmare
icesso palmare distale della sinoviale interfalangea distale
piccolo sesamoide
terminazione del tendine del flessore profondo del dito (aponeurosi palmare)
arete dello zoccolo
rilievo digitale (torus ungulae)
alange distale
tessuto vellutato (corion del cuneo)
R.B
recesso distale della borsa podotrocleare
suola
forchetta (cuneus corneus)
legamento sesamoideo distale dell'art. interfalangea distale

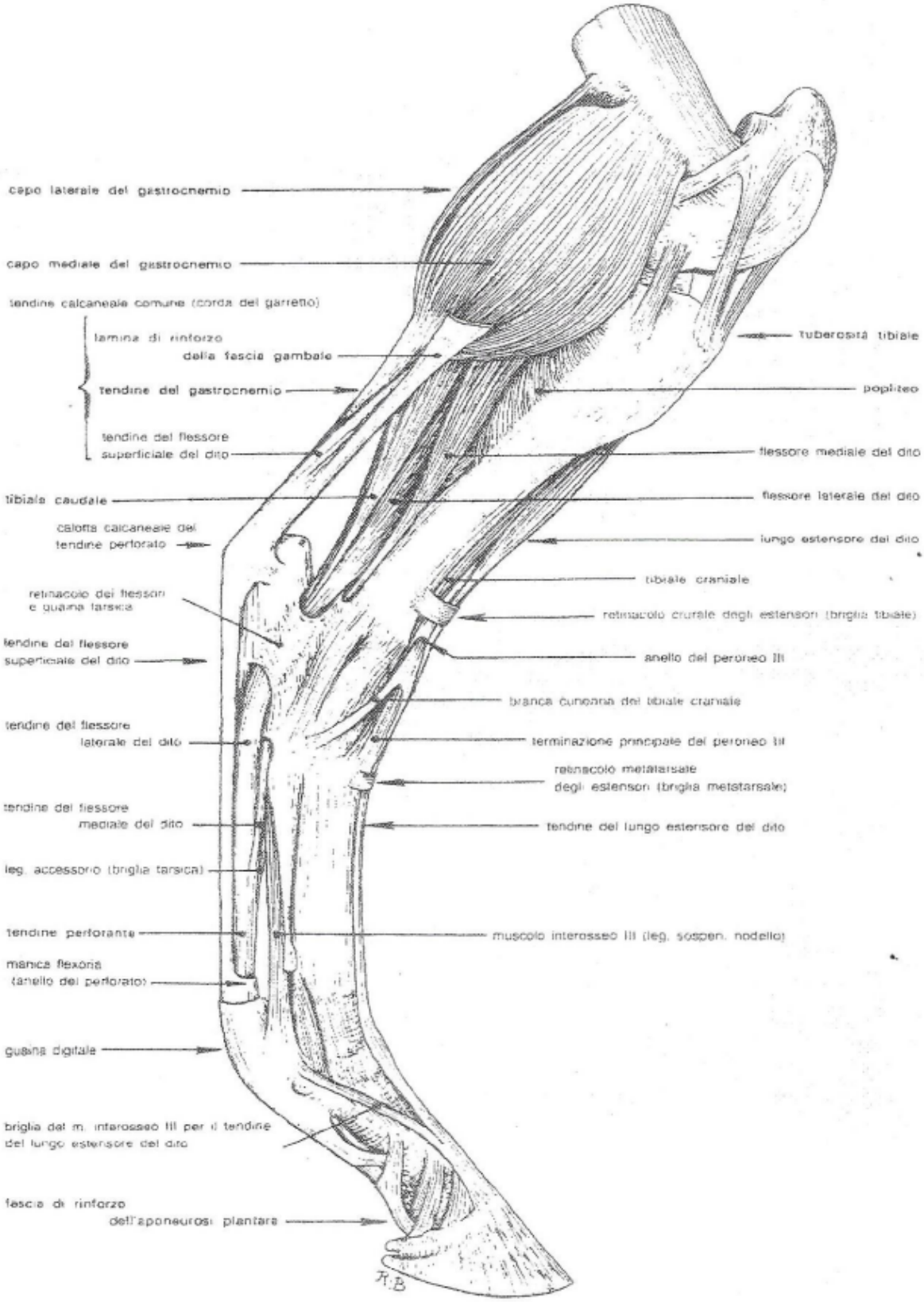
capo laterale del gastrocnemio
capo mediale del gastrocnemio
tendine calcaneale comune (corda del garretto)
lamina di rinforzo della fascia gambale
tendine del gastrocnemio
tendine del flessore superficiale del dito
tibiale caudale
calotta calcaneale del tendine perforato
retinacolo dei flessori e guaina tarsica
tendine del flessore superficiale del dito
tendine del flessore laterale del dito
tendine del flessore mediale del dito
leg. accessorio (briglia tarsica)
tendine perforante
manica flexoria (anello del perforato)
guaina digitale
briglia del m. interosseo III per il tendine del lungo estensore del dito
fascia di rinforzo dell'aponeurosi plantare
tuberosità tibiale
popliteo
flessore mediale del dito
flessore laterale del dito
lungo estensore del dito
tibiale craniale
retinacolo crurale degli estensori (briglia tibiale)
anello del peroneo III
branca cuneonna del tibiale craniale
terminazione principale del peroneo III
retinacolo metatarsale degli estensori (briglia metatarsale)
tendine del lungo estensore del dito
muscolo interosseo III (leg. sospen. nodello)

APPARATO RESPIRATORIO

L'apparato respiratorio presiede gli scambi gassosi tra il sangue e l'aria atmosferica. E' costituto dalle vie aerifere, comprendenti le cavità nasali, la faringe, la laringe, la trachea e i bronchi, e dai polmoni, organi essenziali per la funzione respiratoria e sede dell'ematosi, cioè del fenomeno dell'assunzione di ossigeno e dell'eliminazione di anidride carbonica e acqua.

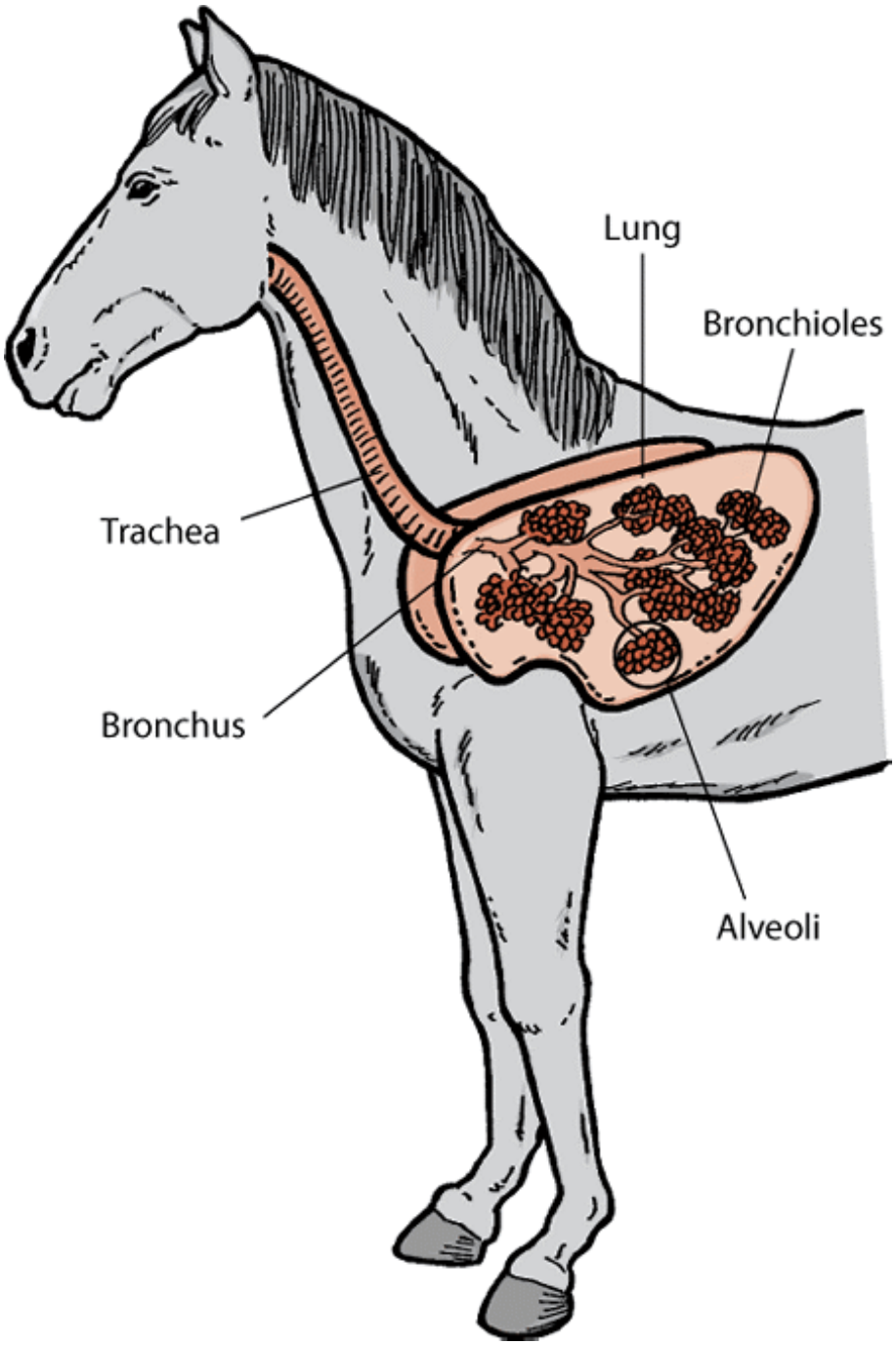

1: Cavità nasali

Le cavità nasali sono scavate nel massiccio facciale dorsalmente al palato duro e sono in comunicazione con le cavità paranasali o seni e tra loro separate da un setto osteo cartilagineo. Ciascuna cavità nasale, allungata in senso rostrocaudale, comunica con l'esterno mediante la narice, e termina con la coana, che immette nel rinofaringe. Nelle cavità nasali si distinguono due tipi di mucosa: la respiratoria e l'olfattiva; la prima si estende in tutta la cavità nasale tranne che nel labirinto etmoidale.

E' di colore rosa o rosso e provvista di un epitelio cigliato con cellule caliciformi. La seconda occupa il labirinto etmoidale e presenta un colorito giallo brunastro. All'irrorazione sanguigna della mucosa provvedono l'arteria sfeno-palatina, l'arteria etmoidale e la grande palatina. Una vena di calibro notevole, oppure un plesso pseudocavernoso, decorre lungo la parete laterale del tubo mucoso, costituendo l'organo vomero-nasale. Le vene sono: la sfeno-palatina e la grande palatina oltre a qualche altra via accessoria.

La narice del cavallo si distingue in narice vera, che corrisponde alla linea di flessione della cute sul margine rostrale della cartilagine alare e dà accesso diretto alla cavità nasale, e in narice falsa perché non dà diretto accesso alla cavità nasale ma al diverticolo del naso.

2: Laringe

La laringe è un organo cavo interposto tra la faringe e la trachea, oltre a regolare il flusso dell'aria, è la sede dell'organo della fonazione. E' sostenuta dall'osso ioide e costituisce la base anatomica della regione della gola.

E' situata tra la testa e il collo nella parte aborale dello spazio intermandibolare, tra i rami della mandibola e le regioni parotidee dei due lati, ventralmente al tratto iniziale dell'esofago. Possiede uno scheletro formato da cartilagini, tra loro unite da legamenti e mobilizzate dai muscoli intrinseci.

Il compito di quest'ultimi è quello di mantenere beante il lume e di provocare la modificazione di posizione e di tensione di particolari pieghe della mucosa che possono essere messe in vibrazione dalla colonna d'aria espirata sotto una sufficiente pressione, col risultato di produrre dei suoni.

Le cartilagini sono:

- CARTILAGINE CRICOIDE
- CARTILAGINE TIROIDE
- CARTILAGINE ARITENOIDE
- EPIGLOTTIDE

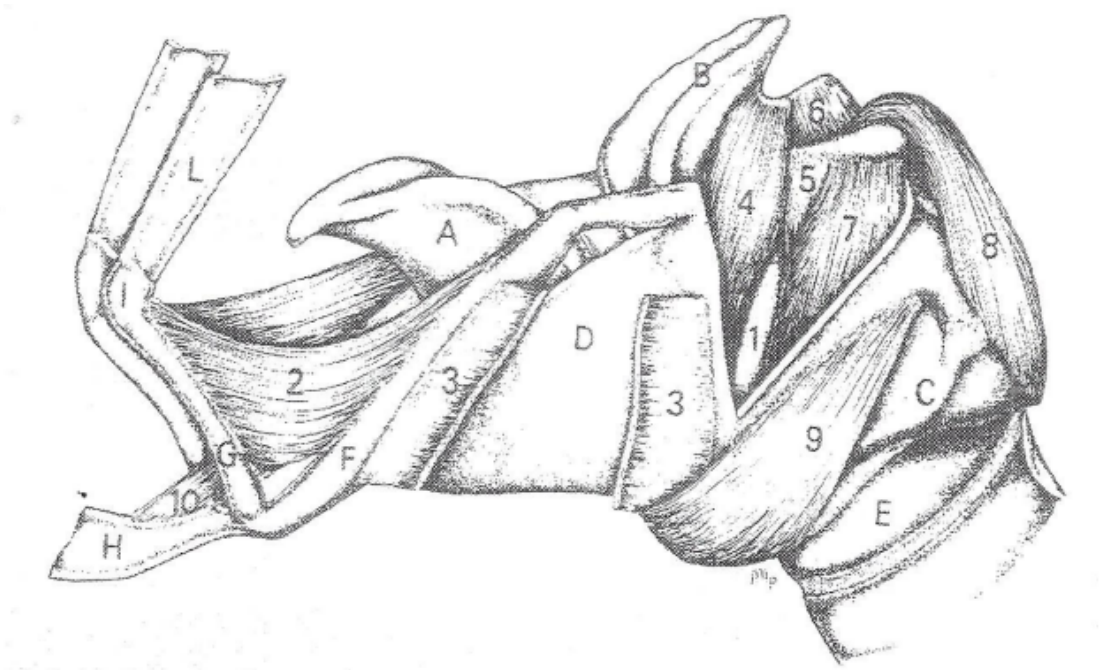

Fig. 7.9. Muscoli della laringe di Cavallo. Veduta laterale: una porzione di cartilagine tiroide è stata asportata. A. epiglottide; B. aritenoidi; C. cricoide; D. tiroide; E. primo anello tracheale; F. grande corno dello tiroide; G. ceratoioideo; H. processo linguale (tagliato); I. epiioideo; stiloioideo. 1. ventricolo laterale; 2. m. ceratoioideo; 3. m. tiroioideo (tagliato); 4. m. ventricolare; 5. m. vocale; 6. m. aritenoideo trasverso; m. crico-aritenoideo laterale; 8. m. crico-aritenoideo dorsale; 9. m. crico-tiroideo; 10. m. ao-epiglottico. (Modificato e ridisegnato da: Nickel, A. Schummer e E. Seiferle - *Lehrbuch der Anatomie der Haustiere*, ed. P. Parey).

La cavità della laringe presenta nella sua parte media un restringimento determinato dal rilievo delle corde vocali e dalla base delle aritenoidi. Questa parte più stretta della cavità laringea prende il nome di glottide; il tratto che sta cranialmente alla glottide prende il nome di vestibolo e si apre nella cavità della faringe mediante l'adito laringeo. Il tratto che sta dietro alla glottide è la porzione retroglottidea che si continua con il lume della trachea. Le arterie deputate alla vascolarizzazione della laringe derivano dalla tiroidea craniale che si divide in tre rami. Le vene sono satelliti delle arterie. L'innervazione è fornita dai nervi laringei, craniale e caudale provenienti dal nervo vago.

3: Trachea

E' un condotto cilindroide impari, mantenuto sempre beante da un'impalcatura costituita da una serie di anelli cartilaginei, incompleti dorsalmente. Percorre longitudinalmente tutto lo spazio viscerale del collo e la parte craniale del torace dove, a livello del quinto-sesto spazio intercostale, si biforca in due rami, i bronchi, che subito penetrano nei polmoni. Ha un diametro di 4,5-5,5 cm in senso dorso-ventrale e di 6-7 cm in senso trasversale. Nel collo ventralmente è coperta dai muscoli pretracheali e dorsalmente è in rapporto assai stretto con l'esofago nella parte craniale, mentre in quella caudale viene in relazione diretta con la fascia dei muscoli prevertebrali, perché l'esofago si sposta a sinistra. Nel torace percorre la parte anteriore dello spazio fra le due pleure e va sotto il nome di mediastino anteriore allontanandosi sempre più dalla colonna vertebrale. Le arterie deputate alla sua irtorazione sono esili ma numerose mentre le vene si aprono nelle vene giugulari o in affluenti della vena cava craniale. I nervi derivano dai nervi ricorrenti (diramazione del nervo vago) e dal simpatico.

4:Bronchi

A livello della parte craniale del torace, la trachea si biforca in due grossi rami, i bronchi, che subito penetrano nei polmoni. Ognuno dei due bronchi principali, entrato nel polmone, fornisce, mediante successive ramificazioni, via via più esili, l'albero bronchiale che sostiene il parenchima polmonare ed è alla base dell'architettura del polmone stesso. I bronchi extrapolmonari, diretti caudalmente e lateralmente sono molto brevi, tuttavia il sinistro è sempre più lungo del destro. Nel cavallo il destro ha un diametro di 4-5 cm mentre il sinistro 3,5-4 cm. Riposano sul pericardio; cranialmente il sinistro è incrociato all'arteria aorta mentre il destro alla vena azigos; dorsalmente e mecialmente sono in rapporto con l'esofago; ventralmente toccano direttamente il ramo corrispondente dell'arteria polmonare. Posseggono una struttura pressoché identica a quella della trachea formata da una tonaca fibrosa ricca di fibre elastiche frammiste a lamine di cartilagine ialina, piegate ad anello e non saldate con la loro estremità. La mucosa è simile a quella della laringe rivestita da epitelio cilindrico stratificato vibratile con cellule caliciformi. A differenza della laringe, nella trachea e nei bronchi esiste una sottomucosa. Appena il

bronco principale entra nel polmone dando luogo ai bronchi lobari, si hanno delle progressive modificazioni e la struttura si semplifica via via che si procede verso i rami più esili. La vascolarizzazione è fornita dai rami delle arterie bronchiali, Ic vene fanno capo principalmente alle tiroidee, alle esofagee e alle bronchiali. L'innervazione è fornita dai nervi vaghi e dal simpatico.

5: Polmoni

Sono situati nella cavità toracica e vengono distinti in destro e sinistro; hanno consistenza molle e spongiosa, sono avvolti da una sierosa, la pleura, e sono tra loro separati dal mediastino. Presentano un colore uniformemente rosa nel soggetto giovane, mentre nell'adulto e nei vecchi si possono osservare delle striature grigiastre dovute al depositarsi di particelle di pulviscolo. Tutti i rami primari dei bronchi forniscono, secondo il tipo di divisione monopodico, rami secondari e questi rami terziari via via più sottili e così di seguito. Le ultime divisioni dell'albero bronchiale sono i bronchioli minimi o terminali, di cui ciascuno, di regola, si divide in due bronchioli respiratori o bronchioli alveolari. I due bronchioli respiratori di primo ordine, che hanno un calibro maggiore di quello dei bronchioli terminali, si dividono ancora in bronchioli respiratori di secondo ordine con alveoli più grandi, e questi possono dividersi ancora in bronchioli respiratori di terzo ordine. I due bronchioli respiratori di primo ordine e il complesso delle loro diramazioni costituiscono le unità funzionali del polmone, cioè i lobuli polmonari. La superficie complessiva degli alveoli pieni di aria risulta pertanto enorme, relativamente alla massa dei polmoni, e siccome nelle loro pareti è contenuta una fittissima rete di capillari, percorsa da tutto il sangue refluo dell'organismo, sono offerte le migliori condizioni per gli scambi gassosi tra aria e sangue di cui i polmoni sono deputati. Tra i vasi sanguiferi del polmone bisogna distinguere quelli dell'ematosi, cioè destinati agli scambi gassosi, e quelli nutritizi. Il sangue che deve subire il processo dell'ematosi è quello venoso proveniente dal ventricolo destro del cuore per mezzo dell'arteria polmonare. I vasi nutritizi sono le arterie bronchiali che con le loro diramazioni seguono i bronchi fino all'ingresso dei bronchioli terminali. Le vene fanno capo alle vene bronchiali.

L'innervazione è data dal nervo vago e dal simpatico per mezzo dei plessi polmonari, dorsali e ventrali

Pleura

Sono le membrane sierose che rivestono ciascun polmone. Ogni pleura è formata da un foglietto viscerale o pleura polmonare e da un foglietto parietale o pleura parietale. La pleura polmonare è sottile e intimamente aderente alla superficie dei polmoni. La pleura parietale si adagia sulle pareti della cavità toracica, sugli organi mediastinici e sul diaframma, formando verso l'ingresso del torace una cupola, che accoglie l'apice del polmone. La cavità pleurica per la maggior parte della sua estensione è virtuale; diventa reale in corrispondenza dei margini dei polmoni in quanto l'angolo di passaggio della pleura costale nella mediastinica e nella diaframmatica è più acuto dei margini corrispondenti del polmone. Tra i due foglietti pleurici vi è una piccola quantità di liquido sieroso, liquido pleurico, che umetta le superfici di contatto.

Cenni sulla meccanica della respirazione

Le pleure hanno grande importanza nel meccanismo della respirazione. Quando i muscoli inspiratori, e principalmente il diaframma, dilatano la cavità toracica, la pleura costale e diaframmatica segue la parete toracica e tende ad allontanarsi dalla pleura viscerale, determinando un abbassamento di pressione nel cavo pleurico. Ma, poiché l'albero bronchiale è in comunicazione diretta con l'esterno, l'aria atmosferica entra nei polmoni in misura tale da ristabilire l'equilibrio di pressione tra l'interno e l'esterno. Quando cessa l'azione dei muscoli inspiratori, il polmone che è elastico si retrae ed espelle una certa quantità dell'aria contenuta. La diminuzione di elasticità dei polmoni si manifesta con ostacolo all'espirazione e quindi anche all'inspirazione visto il ridotto introito di aria. Il versamento di liquido o di aria nel cavo pleurico ostacola l'espansione dei polmoni nell'ispirazione.

APPARATO CARDIO-CIRCOLATORIO

L'apparato circolatorio ha il compito di portare e distribuire a tutte le parti dell'organismo i materiali nutritivi, i prodotti degli organi endocrini e l'ossigeno e di raccogliere i prodotti di rifiuto del metabolismo che devono essere eliminati. Presiede, quindi, alla circolazione nell'organismo di due liquidi, il sangue e la linfa, all'interno di canali o vasi, rispettivamente sanguigni e linfatici. Si distinguono cosi un apparato circolatorio sanguifero e un apparato circolatorio linfatico. Quest'ultimo è tributario del primo in quanto la linfa viene riversata mediante i collettori linfatici nel circolo venoso.

Il sistema vascolare sanguigno è formato da un insieme di vasi in un circuito chiuso, nel cui percorso si trova inserito un organo contrattile cavo, il cuore, che ha il compito di dare e mantenere l'impulso alla corrente sanguigna, venendo cosi a costituire il centro dell'apparato stesso. Il sistema vascolare sanguigno è formato da due sezioni: la grande circolazione o circolazione generale e la piccola circolazione o circolazione polmonare. La prima assicura la distribuzione del sangue in tutti i tessuti ed organi, la seconda consente al sangue di passare nei polmoni dove a livello degli alveoli assume ossigeno e cede anidride carbonica. Il sistema linfatico è costituito come il sanguigno da un complicato sistema di vasi a direzione centripeta, destinati al ricambio continuo della linfa, che portano dalla periferia al centro, come le vene dalle quali si distinguono per le dimensioni sempre molto minori e per le pareti molto sottili cosi da essere trasparenti e difficilmente individualizzabili.

Questi vasi prendono origine alla periferia, grazie a capillari a fondo cieco, dagli spazi linfatici rappresentati dalle fessure del tessuto connettivo lamellare e dagli spazi intercellulari. I capillari linfatici formano in tutti gli organi delle vaste reti che confluiscono in vasi di piccolo calibro all'inizio, che fanno capo a speciali organi, i linfonodi, nei quali però si ricostituiscono e, confluendo in tronchi via via maggiori, si riducono alla fine in due grossi tronchi: il dotto toracico e la grande vena linfatica destra. Entrambi sboccano nella vena cava craniale alla quale apportano materiali nutritivi provenienti dall'intestino, ed i linfociti dei quali la linfa si arricchisce passando dai linfonodi.

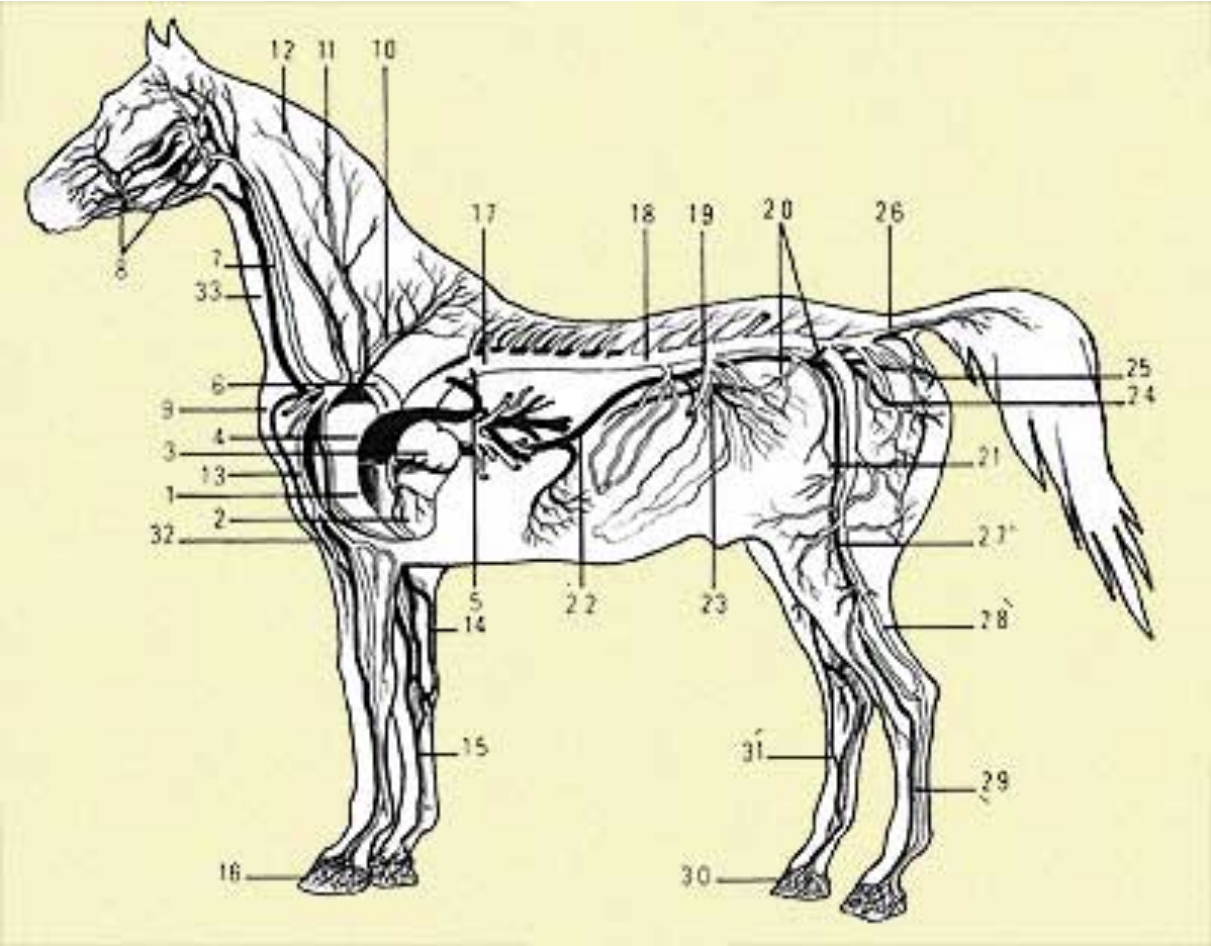

APPARATO CIRCOLATORIO:

1 – Ventricolo destro

2 – Ventricolo sinistro

3 – Orecchietta sinistra

4 – Orecchietta destra

5 – Vene polmonari

6 – Tronco branchio-cefalico comune. Arteria ascellare

7 – Arterie carotidi

8 – Arterie Vertebrali (sulla faccia mascellare esterna o facciale)

9 – Vena ascellare

10 – Arterie dorsali

11 – Arteria cervicale profonda

12 – Arteria cervicale profonda

13 – Arteria omerale

14 – Arteria omerale

15 – Vena safena interna

16 – Plesso venoso coronario

17 – Aorta

18 – Aorta

19 – Aorta addominale

20 – Vene e arteria renale

21 – Vena iliaca

22 – Vena cava caudale

23 – Grande meseraica

24 – Vena e arteria iliaca esterna

25 – Arterie sottosacrali

26 – Arterie coccigee

27 – Arteria femorale posteriore media

28 – Arteria tibiale posteriore

29 – Arteria dorsale del piede o pedidia

30 – Rete podofillosa

31 – Vena digitale comune palmare

32 – Vena ascellare

33 – Vena giugolare

1: Cuore

E' un organo muscolare cavo, posto nella cavità toracica a livello del mediastino medio; è rivestito dal pericardio ed è accolto nella fossa cardiaca le cui pareti sono essenzialmente rappresentate dalla impronte cardiache presenti nella faccia mediale dei polmoni. Mostra una forma di cono irregolare con la base dorso- craniale e l'apice ventro-caudale, leggermente rivolto a sinistra. Mostra un colore rosso simile a quello dei muscoli scheletrici. Il peso varia a seconda degli individui ed è più elevato in soggetti che svolgono attività fisica intensa. Nel cavallo il cuore pesa circa 3 kg. Internamente si

suddivide in due settori indipendenti: cuore destro e cuore sinistro. Ciascuno di questi è suddiviso in due compartimenti sovrapposti, ampiamente comunicanti tra di loro, uno dorsale, l'atrio, ed uno ventrale, il ventricolo.

Gli atri hanno una forma molto irregolare e sormontano a guisa di cupola i corrispondenti ventricoli. Il pavimento è occupato quasi interamente da una larga apertura che stabilisce la comunicazione tra l'atrio e il sottostante ventricolo, ostio atrio ventricolare, munito di una valvola che, mentre non offre nessun ostacolo al passaggio del sangue nel sottostante ventricolo, ne impedisce il reflusso nell'atrio.

Le due valvole sono la mitralica nel cuore sinistro e la tricuspide nel cuore destro.. La volta ventricolare, fortemente concava, riceve gli sbocchi delle vene. I ventricoli presentano cavità a forma di cono con la base in alto corrispondente ai due atri sovrastanti, con i quali sono in comunicazione. I due ventricoli sono separati tra loro dal setto interventricolare notevolmente più spesso di quello interatriale che divide i due atri.

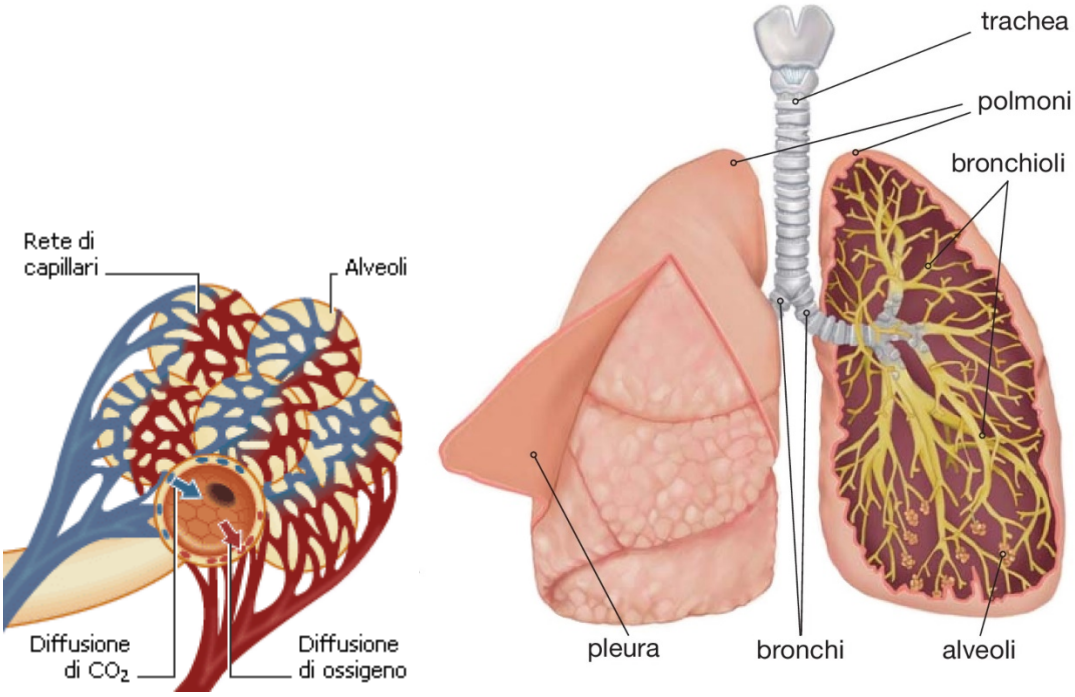

2: Arterie

Hanno il compito di portare il sangue dal cuore a tutto l'organismo; la circolazione è pertanto centrifuga. Hanno sempre forma regolarinente cilindrica, che si mantiene tale anche nel cadavere a causa della consistenza e dello spessore delle loro pareti. Sono di colorito roseo nel vivente, biancastre o decisamente bianche nel cadavere. La loro parete è costituita da tre tonache sovrapposte che procedendo dall'esterno verso l'interno sono: l'avventizia, la media e l'intima. La tonaca avventizia è formata da connettivo lasso. La tonaca media è la più ispessita; è costituita da cellule muscolari liscie e da fibre collagene ed elastiche. La tonaca intima sottile e liscia, é formata dall'endotelio, dallo strato sotto endoteliale e dalla membrana elastica interna.

3: Capillari

I capillari stabiliscono il collegamento tra arterie e vene e dal punto di vista funzionale rappresentano la parte più importante dell'apparato circolatorio, perché attraverso le loro pareti si effettuano tutti gli scambi tra sangue e tessuti e tra sangue e aria. La parete dei capillari è formata dall'endotelio e dalla membrana basale. Hanno dimensioni piccolissime comprese tra 7-10 micron; i globuli rossi del sangue nell'attraversare i più piccoli capillari devono deformarsi.

4: Vene

Le vene hanno il compito di portare il sangue al cuore e pertanto la circolazione venosa è centripeta. Prendono origine dalle reti capillari per mezzo di rami via via più grandi e raggiungono il cuore destro. Le vene hanno forma cilindrica quando sono piene di sangue ma si appiattiscono quando sono vuote. Hanno una parete più sottile delle arterie ed il loro numero è di gran lunga maggiore rispetto a quello delle arterie.

La parete delle vene è costituita da tre tonache concentriche che partendo dall'esterno all'interno sono: l'avventizia, la media e l'intima. L'avventizia è costituita da un manicotto connettivale ricco di fibre elastiche. La media, sempre più esile di quella delle arterie, è formata da cellule muscolari orientate in diverse direzioni. L'intima è costituita dall'endotelio del vaso che poggia su una membrana basale a sua volta in rapporto con uno strato sottoendoteliale di fibre collagene ed elastiche.

Meccanica della circolazione sanguigna

Il sangue nel portarsi dal ventricolo sinistro alla periferia e da questa nuovamente allo stesso ventricolo segue due circoli. Nel primo, essendo ricco di materiali nutritivi e di ossigeno, sangue arterioso, per mezzo dell'aorta e delle sue innumerevoli divisioni, arriva alle reti capillari di tutti gli organi. Attraversa le sottilissime pareti di questi vasi diffondendosi ai tessuti dove cede ossigeno agli elementi cellulari ed assume anidride carbonica trasformandosi così in sangue venoso. Dai capillari il sangue passa in innumerevoli vene, le quali, lungo il loro cammino verso il centro, confluendo e fondendosi tra di loro in tronchi sempre più voluminosi, si riducono a due principali, vene cave, che dopo aver ricevuto i grandi tronchi linfatici, si aprono nell'atrio destro. Da questo il sangue passa nel ventricolo destro e di qui inizia il secondo circolo. Il ventricolo destro mediante l'arteria polmonare, che porta sangue venoso, spinge il sangue nelle reti capillari che circondano tutti gli alveoli polmonari e qui, attraverso le sottili pareti dei capillari stessi e quelle sottilissime degli alveoli, avvengono scambi gassosi fra il sangue e l'aria con cessione di anidride carbonica e assunzione di ossigeno. Si trasforma così nuovamente in sangue arterioso. Da qui riprende la via verso il centro mediante la vena polmonare, che in questo caso porta sangue arterioso, e si immette nell'atrio sinistro. A questo punto passa nel ventricolo sinistro corrispondente, cioè al punto di partenza, da dove ricomincia il ciclo.

Circolazione generale

La circolazione è assicurata dalle arterie e dalle vene; l'arteria principale è l'aorta e da questa originano tutte le altre. Questa nasce dal ventricolo sinistro ed è ingrossata all'origine (bulbo dell'aorta). Si dirige dapprima dorsalmente, quindi caudalmente descrivendo un arco a convessità craniale per raggiungere la colonna vertebrale in corrispondenza della sesta vertebra toracica; da qui, collocandosi leggermente a sinistra della cresta ventrale della colonna vertebrale, raggiunge l'entrata della cavità del bacino dove termina e si suddivide. Per comodità di studio si distinguono aorta ascendente, dall'origine fino alla linea di flessione del pericardio; aorta caudale o discendente a sua volta divisa in aorta toracica, deputata alla vascolarizzazione della cavità toracica, ed

aorta addominale, per la vascolarizzazione della cavità addominale. Sia nella cavità toracica che in quella addominale l'aorta si suddivide in vasi arteriosi che prendono il nome delle regioni che attraversano. Per quanto riguarda le vene, fatta eccezione per le cardiache che sboccano direttamente nell'atri destro, tutte le altre confluiscono in due grandi tronchi: le vene cave caudali e craniali. Esse rappresentano la risultante della confluenza di tutto il sistema venoso. Anche in questo caso le vene che provengono dalle varie pareti dell'organismo, prendono il nome dalle regioni corporce che hanno percorso.

Sistema linfatico

La linfa interstiziale, cioè quel liquido che imbeve il tessuto connettivo e penetra tutte le eventuali fessure tra le cellule degli altri tessuti, è costituita di un materiale trasudato dal plasma sanguigno (emolinfa) e di altro materiale proveniente dal metabolismo cellulare (istolinfa). Essa, in condizioni normali, si mantiene costante perché man mano che se ne produce della nuova una parte di quella esistente viene assorbita nella rete dei capillari linfatici. Poiché questa rete forma un sistema chiuso, l'assorbimento avviene attraverso le pareti dei capillari. L'assorbimento è alquanto selettivo e la composizione della linfa che entra nei vasi linfatici (linfa vera) è alquanto diversa da quella della linfa interstiziale.

I capillari linfatici confluiscono in tronchi di calibro sempre maggiore; questi finiscono per ridursi a due collettori principali: il dotto toracico e il tronco linfatico destro che versano la linfa nel torrente venoso, poco prima che esso sfoci nell'atrio destro del cuore Nel loro decorso i vasi linfatici attraversano organi speciali, i linfonodi, il cui compito è quello di produrre i globuli bianchi del sangue, cioè i linfociti, e al tempo stesso hanno il compito di trattenere materiali estranei esogeni ed endogeni. I capillari linfatici assomigliano ai capillari sanguigni, ma ne differiscono per alcuni caratteri, primo fra tutti quello di non essere interposti tra un sistema di vasi afferente e uno efferente. Essi infatti sono soltanto in rapporto con vasi efferenti e costituiscono un sistema a fondo cieco e tutti i loro diverticoli terminano chiusi come il dito di un guanto. I linfonodi sono dei piccoli corpi di colore più o meno rosso, di notevole consistenza e di dimensioni variabili. Per ogni linfonodo si distinguono dei vasi afferenti che lo raggiungono in ogni punto della sua superficie, e dei vasi afferenti che fuoriescono da una particolare insenatura che è l'ilo del linfonodo.

ORGANI EMATOGENI:

Sono rappresentati da milza e midollo osseo.

Milza

E' un organo impari posto in cavità addominale, nella regione dell'ipocondrio sinistro. Il volume varia in funzione del quantitativo di sangue in essa contenuto. Oltre ad avere grande importanza per la funzione linfogenetica e mielogenetica, esercita un'intensa attività emolitica, essendo in grado di distruggere i globuli rossi invecchiati. In più è un organo con alto potere difensivo, tanto che reagisce in tutte le malattie infettive. Infine è anche in grado di regolare la pressione del sangue visto che, molto rapidamente, un ingente quantità di sangue può diffondere nel suo parenchima e quindi essere sottratto dal letto vasale.

Midollo osseo

Occupa il cavo midollare delle ossa lunghe e le areole della spugnosa di tutte le ossa dello scheletro. Può presentarsi di aspetto macroscopico differente, per cui se ne distinguono diverse varietà. Le due più importanti sono il midollo rosso e il midollo giallo. Il primo è un organo emopoietico ed è deputato alla formazione dei globuli rossi e di alcune specie di leucociti (granulociti e monociti). Il secondo è formato essenzialmente da cellule adipose.

APPARATO DIGERENTE

L'apparato digerente ha il compito di introdurre ed elaborare le sostanze alimentari e di farle passare, una volta digerite, nel sangue che le trasporta a tutte le cellule dell'organismo affinché queste le utilizzino per il proprio ricambio materiale. Si compone del canale alimentare, dei denti e di numerose ghiandole, le quali mediante condotti versano i loro secreti nel canale stesso.

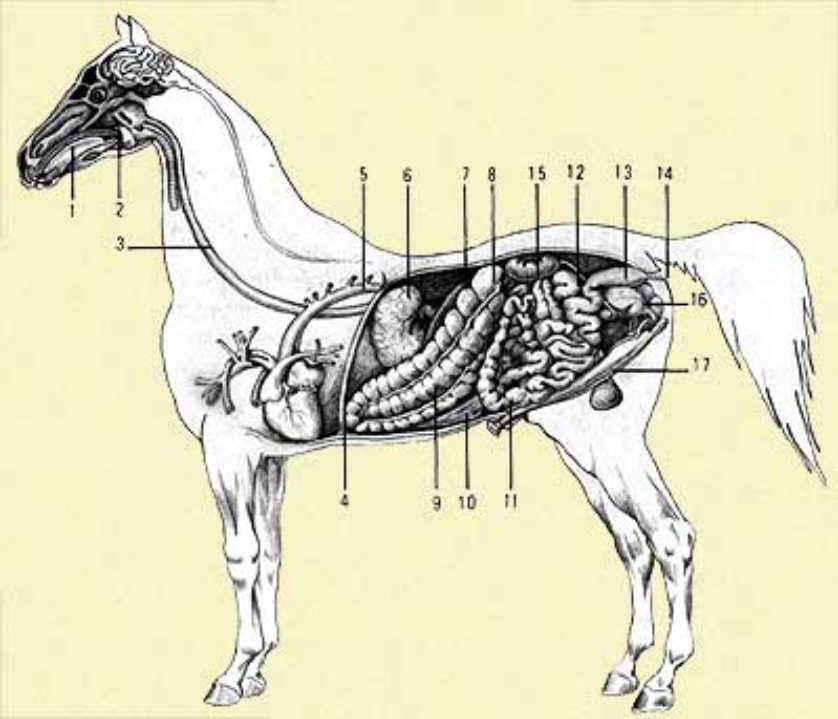

GLI ORGANI INTERNI:
1 – Cavità boccale
2 – Faringe
3 – Esofago
4 – Diaframma
5 – Aorta
6 – Stomaco
7 – Milza
8 – Intestino colon
9 – Intestino colon
10 – Fegato
11 – Intestino tenue
12 – Intestino cieco
13 – Intestino retto
14 – Foro anale
15 – Rene
16 – Vescica
17 – Apparato genito urinario

Il canale alimentare inizia dalla bocca e termina nell'ano. Si compone di una parte pre-diaframmatica e di una parte retro-diaframmatica. La prima comprende la bocca, la faringe e quasi tutto l'esofago; la seconda, contenuta nella cavità addominale e in piccola parte nella pelvi, è costituita da un breve tratto dell'esofago, dallo stomaco, dall'intestino e dalle ghiandole annesse a quest'ultimo (fegato e pancreas). L'intestino viene diviso in tenue e crasso. La prima parte dell'apparato digerente serve all'assunzione degli alimenti. La bocca, la faringe e l'esofago costituiscono, infatti, il tratto ingestivo perché portano gli alimenti dal mondo esterno allo stomaco, preparandoli per la digestione. Lo stomaco, l'intestino, trame l'ultimo segmento, e le ghiandole annesse costituiscono il tratto digestivo, perché in esso avvengono le trasformazioni indispensabili per l'utilizzazione

degli alimenti e la formazione dei residui; il segmento terminale prende il nome di tratto espulsivo, perché serve a portare all'esterno i residui alimentari indigeriti.

1: Bocca

La bocca o cavità orale occupa la metà ventrale della faccia ed è compresa tra le due mascelle. Si estende dalle labbra all'istmo delle fauci, che la fa comunicare con la faringe. Vi si considerano: le pareti e la lingua. Le prime sono date dalle labbra, dalle guance, dal palato e dal canale linguale, o pavimento sottolinguale; la seconda è un organo muscolo membranoso assai mobile; ha la forma di una piramide triangolare e occupa tutta la cavità orale. Per l'azione dei suoi potenti muscoli, è molto importante nella masticazione, in quanto porta il cibo sotto i denti, ma soprattutto nella deglutizione visto che convoglia il bolo verso la faringe e da qui all'esofago. Sono presenti inoltre degli organi particolari, indispensabili per la masticazione, i denti, accolti negli alveoli dentali delle mascelle. I denti sono fondamentali nel cavallo anche per la determinazione dell'età del soggetto. In riferimento alla bocca degli equini si ricorda che il numero dei denti nel maschio è di 40 mentre nella femmina 36 (40 se scaglionata). La cavità orale è reale soltanto quando la mandibola è abbassata; quando invece è chiusa, e le arcate dentarie sono a contatto tra loro, si riduce a una fessura virtuale perché dal pavimento si solleva la lingua che ne riduce quasi completamente lo spazio.

Nella cavità orale sboccano i dotti di alcune importanti ghiandole salivari:

- Ghiandola parotide
- *Ghiandola sottolinguale
- *Ghiandola sottomandibolare

Il ruolo della bocca è quello di introdurre gli alimenti, triturarli per mezzo della masticazione, impastarli con la saliva in boli e avviarne la loro deglutizione. La masticazione nel cavallo avviene grazie al movimento della mandibola che ruota leggermente e si alza verso la mascella; tale masticazione avviene solo con premolari e molari mentre gli incisivi servono unicamente per la prensione e lo strappamento delle erbe al pascolo.

2: Faringe

La faringe è un condotto muscolo-membranoso imbutiforme che serve a collegare la cavità buccale con l'esofago e le cavità nasali con la laringe; rappresenta, quindi, una via comune all'apparato respiratorio e digerente. Nel cavallo la faringe ha forma quasi cilindrica ed è caratterizzata dalla notevole lunghezza del velo palatino, particolarità questa molto importante che spiega l'irreversibilità del passaggio del bolo alimentare nell'esofago e l'impossibilità di questo animale a respirare mediante la bocca nonché di vomitare.

3: Esofago

E' un lungo condotto muscolo-membranoso che dalla faringe si porta allo stomaco percorrendo longitudinalmente il collo (parte cervicale), il torace (parte toracica); dopo aver attraversato il diaframma attraverso un orificio, detto iato esofageo, presenta un brevissimo tratto nella cavità addominale (parte addominale). Può dilatarsi notevolmente, tanto da lasciare passare grossi tuberi. Nel cavallo misura circa 120-140 cm.

4: Stomaco

Lo stomaco ha il compito di provvedere ad una parziale digestione degli alimenti, sia per azione della saliva inghiottita, sia per mezzo del secreto delle sue proprie ghiandole, secreto che contiene dei particolari fermenti (pepsina, chimasi) e acido cloridrico.

E' un sacco che si continua con l'intestino tenue tramite il piloro. Lo sbocco dell'esofago nello stomaco prende il nome di cardia. Negli equidi lo stomaco si presenta di aspetto sacciforme e nel cadavere ricorda la forma di un fagiolo. E' appiattito in senso cranio-caudale ed è situato, per la maggior parte, a sinistra del piano mediano. Offre a considerare: una grande curvatura, rivolta a sinistra, e una piccola curvatura, rivolta a destra e verso l'alto, una faccia anteriore o parietale; una faccia posteriore o viscerale. Lo stomaco è in rapporto: mediante la sua faccia anteriore, con il lobo sinistro del fegato e con una piccola porzione del diaframma, mediante la sua faccia posteriore, con la curvatura diaframmatica dorsale del colon ascendente. Il fondo cieco prende rapporto con la milza, con il pancreas e con il rene sinistro, mentre il cardia è compreso tra il lobo destro del fegato e l'ultima porzione del colon dorsale destro, Lo stomaco è mantenuto in situ dalla sua continuità con l'esofago e con l'intestino tenue e dalla pressione su di esso

esercitata dagli altri visceri addominali con i quali è in contatto Si compone, procedendo dall'interno verso l'esterno da quattro tonache: la mucosa, la sottomucosa, la muscolare, la sierosa. La mucosa è formata da un epitelio, da una lamina propria e da una muscularis mucosae; si divide, inoltre, in aghiandolare e ghiandolare. La mucosa aghiandolare occupa nel cavallo tutto il fondo cieco; la zona di passaggio tra mucosa aghiandolare e ghiandolare è netta (margo plicatus). La mucosa ghiandolare è invece la porzione secernente e presenta tre tipi di ghiandole gastriche: le ghiandole gastriche propriamente dette, le ghiandole piloriche e le ghiandole cardiali. Le ghiandole gastriche propriamente dette sono limitate alla regione del corpo dello stomaco; sono tubulari semplici e sboccano in numero di 2-3 nel fondo di ogni fossetta gastrica Le ghiandole piloriche sono più brevi delle prime ma assai ramificate e spiralate e sboccano come le precedenti nelle fossette gastriche. Producono gastrina. Le ghiandole cardiali sono tubulari semplici ramificate e sono costituite da cellule.

Lo stomaco riceve le sue arterie da due grandi archi anastomotici, che seguono le due curvature e sono alimentati dalle arterie gastriche sinistra e destra, dalle arterie gastro-epiploiche sinistra e destra e dalle arterie gastriche brevi. I rami destinati al viscere formano una rete grossolana nella tela sotto sierosa che alimenta una rete più fina di capillari della tonaca muscolare e tonaca sottomucosa. Da questa originano numerose arteriose terminali. Le vene che si raccolgono da questi capillari, formano un plesso sotto-mucoso e poi un plesso sotto-sieroso e si scaricano in vasi più grandi affluenti alla vena porta. L'innervazione e fornita da due grossi tronchi vagali, dorsale e ventrale (innervazione parasimpatica) e dal plesso celiaco (innervazione simpatica).

5: Intestino tenue

In esso il materiale proveniente dallo stomaco, sotto forma di chimo, subisce ulteriori modificazioni e viene trasformato in chilo per opera del secreto delle ghiandole parietali e di due grosse ghiandole extra-parietali: il fegato e il pancreas. Si compie quindi il processo di digestione degli alimenti. Rappresenta l'organo essenziale dell'assorbimento dei principi nutritivi, sebbene a questo compito concorrano anche lo stomaco ed il crasso, L'intestino tenue fa seguito allo stomaco a livello del piloro e termina in prossimità della giunzione ileo-ciecale. Viene denominato tenue o piccolo intestino perché il suo

diametro, in molte specie, è di gran lunga minore rispetto all'altra parte dell'intestino detta per l'appunto intestino crasso o grosso intestino. Il suo sviluppo è in rapporto con il tipo di alimentazione: è molto sviluppato negli erbivori e nel cavallo raggiunge i 20-22 m di lunghezza. E pertanto costretto ad aggomitolarsi per occupare quella parte della cavità addominale che gli è lasciata libera dagli altri visceri. L'intestino tenue viene comunemente diviso in tre tratti: duodeno, digiuno, ileo. Nel cavallo l'origine del duodeno avviene circa 10 cm a destra del piano sagittale; nel suo insieme assume la forma di ferro di cavallo aperto a sinistra e vi si possono considerare quattro porzioni. La porzione craniale si presenta come una S sdraiata; si rinviene qui l'ampolla duodenale in prossimità della quale sboccano il coledoco e il dotto pancreatico. La seconda porzione (duodeno discendente), si porta caudalmente, descrivendo un'ampia curvatura a convessità rivolta a destra. Quindi si continua con la terza parte (duodeno traverso), che si porta trasversalmente e a sinistra e, in corrispondenza del piano sagittale, si inflette bruscamente e si continua nella quarta porzione (duodeno ascendente) che si continua con il digiuno.

Il digiuno è assai lungo e le sue anse non hanno una topografia costante, essendo assai mobili. L'ileo é assai breve, 70-80 cm, e fa seguito al digiuno, a livello del fianco sinistro; piega quindi a destra e, dopo un breve decorso rettilineo, sbocca nel cieco a livello della piccola curvatura della base del cieco stesso. La terminazione dell'ileo si proietta entro il cieco, determinando un rilievo che va sotto il nome di papilla ileale. Per quanto conceme la struttura interna, il tenue si compone di quattro tonache che, procedendo dall'interno all'estero sono: la mucosa, la sottomucosa, la muscolare e la sicrosa. La caratteristica saliente della mucosa intestinale è rappresentata dalla presenza di numerosissimi piccoli rilievi, i villi, che ne aumentano enormemente la superficie. È grazie infatti a questa particolare struttura che nell'intestino tenue si possono compiere i processi di assorbimento.

6: Intestino crasso

Nell'intestino crasso avviene essenzialmente il consolidamento delle feci per riassorbimento di acqua. Tuttavia in alcuni mammiferi, come il cavallo, si completa la

digestione della cellulosa e continua, anche se in misura minore, il processo di assorbimento dei principi nutritivi.

L'intestino crasso del cavallo ha una lunghezza di 7-8 m e un diametro notevolmente maggiore rispetto a quello degli altri mammiferi. Varia da un massimo di 50 cm ad un minimo di 5 cmn. Vi si distinguono 3 segmenti: il cieco, il colon e il retto. Il cieco funge da serbatoio dei liquidi ingeriti ed in esso avvengono processi fermentativi che portano alla digestione della cellulosa ad opera di batteri. Esso è ben individualizzabile e riceve, mediante la valvola ileo-ciecale, lo sbocco dell'ileo, mentre si continua nel colon ascendente mediante l'orificio cieco-colico. Si presenta come un grosso sacco allungato a mò di virgola, con l'asse maggiore obliquo dorso ventralmente e cranialmente. Può essere diviso in tre porzioni che sono: la base o testa dorsalmente; il corpo che è la parte centrale e l'apice o punta che rappresenta la porzione terminale. Il colon si divide in grosso colon, o colon ascendente, e piccolo colon o colon discendente. Il primo ha una lunghezza complessiva di 3-4 me una capacità di quasi 100 litri; occupa gran parte della cavità addominale. Il secondo invece è lungo circa 3-3,5 m e presenta un diametro di circa 8 cm; occupa il quarto dorsale sinistro della cavità addominale, descrivendo delle anse che si mescolano con quelle del digiuno. Il retto è l'ultimo tratto dell'intestino e deve il suo nome alla direzione pressoché rettilinea. E' breve, più o meno dilatato ad ampolla, assai sfiancabile e serve essenzialmente da serbatoio per le feci. La sua comunicazione con l'esterno avviene mediante l'apertura anale, rappresentata da uno stretto orificio circondato da pieghe raggiate e sul cui contomo mancano i peli.

7: Fegato

Il fegato è la ghiandola più grossa dell'organismo ed è annessa al duodeno. Nel cavallo il suo peso si aggira attomo ai 5 kg. Ha parecchie funzioni:

- Seceme la bile, che, riversata nel duodeno, favorisce l'emulsione dei grassi
- Accumula glucosio, derivato dalla digestione e dall'assorbimento degli idrati di carbonio, nelle proprie cellule, polimeralizzandolo in glicogeno, e lo reimmette in circolo di nuovo sotto forma di glucosio per mantenerne costante il livello ematico
- Neutralizza l'azione tossica di alcune proteine
- Durante le vita intrauterina esplica funzione ematogenetica.

Il fegato degli equini ha la forma di una spessa lamina a contorno irregolarmente ellittico, generalmente più spesso a destra. E' situato nella parte più craniale della cavità addominale, immediatamente a ridosso della faccia caudale del diaframma. La faccia craniale è perfettamente liscia e si adatta esattamente con la sua convessità alla concavità del diaframma; nella sua parte dorsale presenta il profondo solco della vena cava caudale. Sulla faccia viscerale, il fegato presenta delle impronte a livello del lobo sinistro: dorsalmente l'impronta gastrica, dovuta allo stomaco, e ventralmente l'impronta colica, dovuta alla fessura diaframmatica dorsale del colon. Altre impronte sono: l'impronta cecale, l'impronta duodenale, l'impronta pancreatica e l'impronta renale. I vasi del fegato sono rappresentati dalla vena porta e dall'arteria epatica. Per quanto riguarda le vie biliari extra epatiche, si ricorda il dotto epatico che si costituisce di due radici delle quali la sinistra è più grossa e riceve un condotto bilifero dal lobo medio. Ha una lunghezza di 4-5 cm e, senza ricevere il condotto cistico, poiché nel cavallo manca la cistifellea, si dirige verso destra per aprirsi a livello dell'ampolla duodenale maggiore.

8: Pancreas

E' l'altra voluminosa ghiandola annessa al duodeno; per il suo aspetto assomiglia ad una ghiandola salivare. Presenta a considerare un corpo e due lobi, uno destro e l'altro sinistro. Nel cavallo mostra un colorito giallastro e presenta il corpo assai sviluppato e il lobo sinistro meno voluminoso del destro. La ghiandola è molto spostata a destra rispetto al piano mediano. Il corpo è attraversato dalla vena porta, venendosi a formare cosi un anello pancreatico completo e contrae rapporti con la faccia viscerale del fegato. Il lobo sinistro prende contatto con la faccia viscerale dello stomaco e raggiunge la milza, il lobo destro segue, invece, il tratto discendente del duodeno fino al rene destro. Il pancreas dorsalmente è in rapporto con la vena porta, con l'aorta e con la vena cava caudale; mentre ventro-caudalmente viene in contatto con il cieco, con il tratto dorsale destro del colon e con il colon traverso. E' una ghiandola a secrezione sia endocrina che esocrina. Per quanto riguarda la prima si ha la produzione di due ormoni che regolano i livelli ematici di glucosio: vengono infatti sintetizzati e liberati il glucagone con effetto iperglicemizzante e l'insulina ad effetto ipoglicemizzante. Questi vengono prodotti dalle isole pancreatiche. Per quanto riguarda la seconda si ha la produzione di succo pancreatico (che contiene

enzimi idrolitici, lipolitici e proteolitici) che viene riversato nel duodeno per favorire i processo di digestione. Il condotto pancreatico principale sbocca nell'ampolla duodenale.

SISTEMA NERVOSO

Il sistema nervoso si divide in : sistema nervoso della vita di relazione e sistema nervoso autonomo.

Il primo comprende una parte centrale ed una periferica. La parte centrale o sistema nervoso centrale si compone a sua volta dell'encefalo, accolto nella cavità cranica, c del midollo spinale, allogato nel canale vertebrale. Nell'encefalo si distinguono quattro parti che, procedendo in senso rostro-caudale, sono: il romboencefalo, il mesencefalo, il diencefalo e il telencefalo. La parte periferica o sistema nervoso periferico è costituita dai nervi cranici e dai nervi spinali, con i gangli loro annessi. Il secondo presiede all'innervazione della muscolatura liscia e delle ghiandole; si compone di due parti: il simpatico e il parasimpatico.

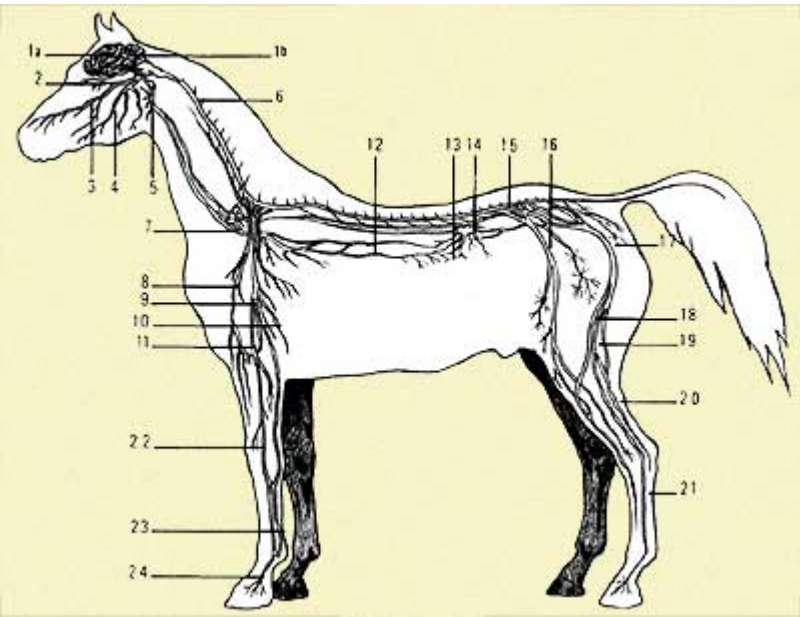

1a - Cervello o encefalo 1b - Cervelletto 2 - Nervi dell'occhio 3 - Nervo mascellare superiore che termina nei rami dentari 4 - Nervo mascellare inferiore 5-Ganglio cervicale superiore 6 - Nervo spinale 7 - Vago o gran simpatico del collo 8. Nervo muscolo cutaneo o brachiale anteriore 9 - Plesso brachiale 10 - Nervo ascellare o circonf lesso il - Nervo brachiale 12 - Nervo riccorrente 13 - Ramo esofageo o ventrale per la faccia anteriore dello stomaco 14 - Tronco csofageo dorsale per la faccia posteriore dello Stomaco 15 - Plesso lombare o sacrale 16 - Glutco anteriore 17 - Nervo sciatico 18 - Nervo peronen 19 - Nervo safeno laterale 20 - Nervo safeno laterale 21 - Nervo palmare 22 - Nervo cubitale o mediano 23 - Nerva plantare o digitale

SISTEMA NERVOSO DELLA VITA DI RELAZIONE

1: Sistema nervoso centrale

Nel sistema nervoso centrale dei mammiferi adulti dobbiamo distinguere il midollo spinale e l'encefalo. L'encefalo, in considerazione della sua origine dalle tre vescicole cerebrali primitive, viene suddiviso in:

- Romboencefalo, che fa seguito al midollo spinale e comprende il cervelletto
- Mesencefalo, posto centralmente nella cavità cerebrale
- Diencefalo
- Telencefalo

L'encefalo, avvolto dalle meningi, occupa completamente la cavità cranica. Il midollo spinale si presenta come un cordone grossolanamente cilindrico; la sua estremità craniale si continua direttamente con il midollo allungato (romboencefalo) e il limite tra le due parti corrisponde al piano trasversale che passa all'altezza del primo paio di nervi cranici ed è seguito da un leggero restringimento detto colletto del bulbo. L'estremità caudale del midollo si restringe rapidamente assumendo una forma conica, cono terminale, che negli equini tocca ordinariamente la seconda vertebra sacrale. Il midollo, avvolto dalle meningi, non occupa per intero il canale vertebrale.

Durante lo sviluppo, per il maggior accrescimento della colonna vertebrale, rispetto a quello del midollo, quest'ultimo alla sua estremità caudale viene come ad essere stirato ed in parte si atrofizza dando origine al cono e al filo terminale. Dalle facce laterali lungo due linee, una dorsale e l'altra ventrale, emergono le radici dei nervi spinali, le quali in origine sono dirette in senso trasversale, mentre in seguito assumono gradatamente una direzione più obliqua in senso cranio-caudale tanto più sono caudali. Le ultime radici vengono ad avvolgere il cono e principalmente il filo terminale, formandogli attorno, nell'intemo del canale stesso, un cospicuo fascio denominato cauda equina.

Nel midollo si distinguono i seguenti segmenti:

1. segmento cervicale
2. segmento toracico
3. segmento lombare
4. segmento sacrale e coccigeo

Il sistema nervoso centrale è avvolto in maniera concentrica dalle meningi; esse dall'esterno all'interno sono: dura madre, aracnoide e pia madre.

2: Sistema nervoso periferico

E' formato dai nervi cranici e spinali e dai gangli loro annessi. La divisione del sistema nervoso in una parte centrale e una periferica ha soprattutto funzionalità didattiche, in quanto i due distretti sono tra loro strettamente connessi anatomicamente e funzionalmente. Infatti, il sistema nervoso periferico, mediante neuroni afferenti (neuroni sensitivi), connette i recettori periferici al SNC e, mediante i neuroni efferenti (neuroni motori), invia le risposte del SNC agli organi effettori. I nervi cranici sono in numero di 12 paia, si susseguono in senso rostro-caudale e tutti, tranne il primo paio, prendono attacco sul tronco cerebrale. Dopo un percorso più o meno lungo al punto di attacco sull'encefalo, escono dalla cavità cranica attraverso fori che sono loro propri e proseguono, con un decorso extracranico, per distribuirsi alla periferia. Essi sono: olfattivo), ottico (I), oculomotore (III), trocisare (IV), trigemino (V), abducente (VI), facciale (VII), vestibolococleare (VIII), glossofaringeo (IX), vago (X), accessorio (XI), ipoglosso (XII).

I nervi spinali, ordinati in pala, sono simmetricamente disposti su ciascun lato del midollo spinale al quale sono attaccati mediante radicole. Nel tratto cervicale vi sono costantemente otto paia di nervi, mentre negli altri tratti il loro riumero varia a seconda delle specie. Nel cavallo ne abbiamo 18 paia nel tratto toracico, 6 in quello lombare, 5 in quello sacrale e 5-6 in quello coccigeo. Ogni nervo è attaccato al midollo spinale mediante due radici: una dorsale, più gossa. O radice sensitiva, formata da fibre afferenti, ed una ventrale, più sottile, o radice motoria, costituita in prevalenza da fibre efferenti, I gangii spinali, in numero uguale a quello dei nervi, sono situati al di fuori della dura madre in

vicinanza del foro intervertebrale, ad eccezione di quelli dei nervi sacrali e coccigei che si trovano all'interno del canale vertebrale, inoltre i gangli coccigei sono intradurali.

SISTEMA NERVOSO AUTONOMO

Il sistema nervoso autonomo, detto anche sistema vegetativo, regola e coordina, essenzialmente per via riflessa, le funzioni corporee svolte in maniera relativamente indipendente dalla volontà. E' formato in prevalenza da tutti i neuroni situati al di fuori del sistema nervoso centrale implicati nell'innervazione dei visceri, comprende tuttavia anche quei neuroni del tronco encefalico e del midollo spinale attraverso i. quali sono connessi funzionalmente i neuroni periferici. Comprende due grossi sezioni: il simpatico ed il parasimpatico. 3: Simpatico E' la parte più estesa del sistema nervoso autonomo. Microscopicamente si divide in due grossi tronchi simpatici, simmetrici, ciascuno posto ventro-lateralmente alla colonna vertebrale ed estendentesi dalla I vertebra toracica alla IV-VII vertebra coccigea. 4: Parasimpatico Si divide in una parte rombo-mesencefalica e in una parte sacrale. Da sottolineare che i due sistemi, simpatico e parasimpatico, esplicano un'azione antitetica uno sull'altro. Quindi se uno stimola l'altro inibisce una particolare funzione di un organo e viceversa. Tutti gli organi possiedono quindi una duplice innervazione: simpatica e parasimpatica.

SISTEMA ENDOCRINO

L'apparato endocrino comprende le ghiandole, i cui secreto, *ormone*, passa direttamente nei capillari sanguigni, e le cellule, sparse in vari organi, che pur non essendo organizzate in strutture ghiandolari, svolgono un'attività secernente di tipo ormonale. Le ghiandole endocrine sono sempre sprovviste di condotti escretori e per questo sono definite *glandulae sine ductibus*. Gli ormoni, agendo in quantità infinitesimale, hanno la capacità di regolare in modo specifico, direttamente o indirettamente (per mezzo del sistema nervoso o di altri organi endocrini) l'attività, la nutrizione e lo sviluppo di determinati organi e tessuti in modo che dalla loro proporzionata presenza in circolo dipenda l'armonia di forme e di funzione dell'intero organismo.

1: Tiroide

Nel cavallo la ghiandola è di colore rosso-bruno scuro e si compone di due lobi, posti lateralmente ai primi tre o quattro anelli tracheali, di forma ovale e della lunghezza di circa 5 cm, congiunti da un istino, che nei soggetti adulti può essere di natura ghiandolare. La tiroide è rivestita da una capsula connettivale che invia nell'interno della ghiandola trabecole che circondano i follicoli e contengono vasi e nervi. I follicoli rappresentano l'unità morfologica della tiroide e costituiscono piccole cavità chiuse contenenti una sostanza collosa, chiamata *colloide*, costituita da una glicoproteina detta *tiroglobulina*. Le ghiandole tiroidee hanno principalmente il compito di produrre un ormone che esalta i processi di ossidazione degli organismi. Di conseguenza l'ipertiroidismo, cioè l'iperfunzionalità della ghiandola, nei soggetti in via di sviluppo, accelera il differenziamento e attenua l'incremento della massa corporea.

2: Paratiroidi

Sono piccole ghiandole situate in prossimità della tiroide, da qui il loro nome. Sono 4, due per ogni lato. In base al loro rapporto con la tiroide vengono distinte in craniali e caudali, quelle craniali sono anche denominate esterne perché situate ad una certa distanza dalla tiroide, mentre quelle caudali prendono il nome di interne perché si trovano a ridosso della tiroide o sono accolte in una profonda depressione della stessa.

Il loro secreto regola il ricambio del calcio e del fosforo. L'ablazione totale delle ghiandole determina una tetania mortale.

3: Timo

Il timo è un organo che raggiunge il suo massimo sviluppo ed è particolarmente attivo negli ultimi periodi della vita fetale, nel neonato e nel giovane; con il progredire dell'età ed avvicinandosi la maturità sessuale, subisce una progressiva involuzione e viene sostituito da tessuto adiposo. Nel cavallo a 3-4 anni l'involuzione è quasi completa. È di colore bianco-rosa grigiastro ed è costituito da due parti: una toracica ed una cervicale. E' situato nel mediastino craniale alla base del collo. A differenza degli organi fin qui descritti non ha struttura ghiandolare ma viene considerato organo a secrezione interna perché se estirpato provoca gravi disordini sull'accrescimento corporeo, sulla calcificazione delle ossa, sul ricambio, sulla crasi ematica. La persistenza del timo oltre una certa età porta al gigantismo e al cretinismo.

4: Ipofisi

Si presenta come un piccolo corpicciolo ovoidale o sferoidale, impari, appeso all'infundibolo dell'ipotalamo mediante il peduncolo ipofisario. Presenta un colorito Tosso cupo e dimensioni di circa 2 cm. Si compone di due parti, una, a struttura chiaramente ghiandolare, detta adenoipofisi, e l'altra, nervosa, di origine di encefalica, denominata neuroipofisi. La prima produce e libera ormoni che regolano soprattutto l'anività sessuale femminile; la seconda invece libera ormoni prodotti a livello dell'ipotalamo che sono implicati nella regolazione della lattazione e del parto (ossitocina) nonché nella regolazione del bilancio idrico (vasopressina).

5: Ghiandole surrenali

Sono organi pari, appiattiti, situati nel tessuto adiposo in prossimità del margine mediale del polo craniale dei reni. Presentano un colore rosso-bruno, sono lunghe 4-9 cm. Interamente si divide in due porzioni: una corticale esterna ed una midollare interna. La prima produce principalmente il corticosterone, che agisce sui muscoli striati; la seconda libera adrenalina, potente ormone *vasocostrittore, e noradrenalina.*

6: Isole pancreatiche

Prendono il nome anche di *isole di langerhans*. Formano piccoli ammassi o isolotti disseminati nel tessuto esocrino del pancreas, da cui derivano. Sono costituite fondamentalmente da due tipi di cellule: le cellule A. voluminose che producono il

glucagone, ormone ad azione iperglicemizzante; e le cellule B che producono un ormone ad azione ipoglicemizzante, l'insulina.

7. Testicoli ed ovaie

Non vi è dubbio che le gonadi elaborino e versino nel circolo degli ormoni in grado di regolare lo sviluppo dei caratteri sessuali secondari e le funzioni del ciclo sessuale. Negli equini adulti, nelle cellule interstiziali del testicolo, situate tra i tubuli seminiferi, si assiste alla sintesi e liberazione di androgeni tra cui il principale è il testosterone Anche le cellule interstiziali che si trovano nello stroma ovarico producono un ormone noto che prende il nome di follicolina in grado di influenzare il calore con modificazioni pregravidiche dell'utero. Questo ormone regola anche lo sviluppo della mammella.

Ad ovulazione avvenuta nel corpo dell'ovaia si differenzia un vero organo endocrino: il *corpo luteo*. Alla sua azione si attribuiscono le modificazioni dell'utero e delle altre vie genitali femminili, preparatorie all'annidamento dell'ovo fecondato e il mantenimento della gravidanza. Il corpo luteo è responsabile della produzione del progesterone. Nella cavalla l'organo risulta indispensabile solo nella prima metà della gravidanza poiché il *progesterone* viene successivamente prodotto dalla placenta.

Da segnalare come anche altri organi interni tra cui il fegato, il rene ed addirittura l'embrione siano in grado di esplicare una funzione endocrina. Questo è sottolineato per far venire alla mente come la produzione ormonale e il suo effetto sulle manifestazioni dell'animale sia un evento alquanto complesso.

APPARATO URO-GENITALE

L'apparato urinario e quello riproduttivo vengono considerati insieme come apparato uro-genitale per ragioni di natura formativa durante lo sviluppo dell'embrione e perché anche nell'adulto sono riuniti nella loro parte distale.

APPARATO URINARIO

Compito dell'apparato urinario è l'eliminazione dall'organismo di una parte di materiali di rifiuto solubili che le cellule producono e versano nel sangue, in seguito ai processi del ricambio e della disassimilazione. Insieme a questi viene eliminata una certa quantità di

acqua, alla cui sostituzione provvede quella che viene introdotta con l'alimentazione. Esso è costituito da organi essenziali pari, i reni, che producono l'urina, e dalle vie urinarie destinate a versare l'urina all'esterno. Queste ultime constano della pelvi renale e degli ureteri, condotti collettori dell'urina che continuamente sgocciola dai reni, nonchè dalla vescica urinaria, serbatoio muscolo-membranoso impari, e dell'uretra, che si apre nel seno uro-genitale, comunicante con l'esterno.

1: Reni

La forma più comune dei reni è quella di un fagiolo, con superficie liscia. Fa eccezione il rene destro del cavallo la cui forma è quella di un cuore da carta da gioco. Sul margine incavato c'è un'incisura, l'ilo del rene, che da accesso ad un'escavazione che raccoglie la pelvi renale, nonché i vasi ed i nervi destinati all'organo. La simmetria dei reni non è perfetta. Essi si trovano collocati nello spazio esoperitoneale dell'addome, in corrispondenza della parte craniale della regione sottolombare, al lato della colonna vertebrale, subito al di sotto della parete dorsale caudale del diaframma e dei muscoli psoas, dove uno dei due si spinge alquanto più
avanti dell'altro.

Il rene è essenzialmente costituito da un grandissimo numero di tubuli, ordinatamente disposti, nei quali si possono distinguere una parte elaboratrice dell'urina (nefroni), ed una parte collettrice dell'urina elaborata (tubi collettori). I nefroni sono alcune centinaia di migliaia o alcuni milioni, secondo la mole dell'animale, hanno decorso tortuoso e iniziano a fondo cieco, nelle parti periferiche dell'organo, in relazione con una rete mirabile capillare arteriosa, denominata glomerulo renale. La parte collettrice consta di tubi collettori iniziali che gradatamente diminuiscono di numero per la loro confluenza nei tubi collettori ramificati e la confluenza di questi ultimi nei condotti papillari.

2: Vie urinarie

La pelvi renale è un serbatoio muscolo-membranoso situato nell'ilo del rene; in questo serbatoio viene convogliata l'urina prodotta a livello renale. Da qui quest'ultima viene convogliata nell'uretere il quale fa seguito direttamente alla pelvi.

L'uretere è im condotto tubulare che inizia generalmente ad imbuto dalla pelvi in corrispondenza dell'ilo del rene e si dirige caudalmente mantenendosi nello spazio

esoperitoneale della cavità addomino-pelvica dapprima nella regione sottolombare e poi nella cavità del bacino. Naturalmente tra l'uretere destro e quello sinistro vi è differenza di lunghezza in quanto uno dei due teni, nel cavallo il destro, è posto più cranialmente del sinistro. Dopo un percorso fatto parte nell'addome e parte nel bacino, l'uretere attraversa obliquamente la parete dorsale della vescica percorrendola per 3-5 cm tra la tonaca muscolare e la mucosa vescicole. L'uretere nel cavallo ha la lunghezza di circa 70 cm e il diametro di una cannuccia.

La vescica è un serbatoio muscolo-membranoso che allo stato di replezione assume forma ovoidale. Riposa sul pavimento del bacino ventralmente all'intestino retto nel maschio e all'utero nella femmina. Vi si distinguono un'estremità craniale o vertice, un corpo ed un'estremità caudale o fondo, denominato anche collo della vescica, in quanto si restringe per continuarsi con l'uretra. La capacità della vescica di un cavallo oscilla tra 1.4 litri e 3 litri.

Per **uretra vera** si intende il condotto che è destinato a portare periodicamente l'urina dalla vescica al seno uro-genitale.

Nel maschio essa è brevissima e corrisponde soltanto al tratto iniziale di quella che si descrive come uretra maschile, compresa tra l'orificio interno dell'uretra e lo sbocco dei dotti deferenti. Anche l'uretra femminile è piuttosto breve; essa va dalla vescica all'estremità craniale del vestibolo della vagina, dove l'orificio esterno o meato uretrale sta ventralmente e caudalmente all'imene. Allo stato di vacuità le sue pareti collabiscono; distesa assume la forma di un condotto che si restringe alquanto distalmente. È molto aderente alla parete ventrale della vagina. Nel cavallo l'uretra femminile è un condotto breve, al massimo 5-8 cm di lunghezza, e cosi largo da sembrare quasi la continuazione del collo della vescica, molto dilatabile. Il meato urinario dista circa 12 cm dall'apertura esterna della vulva e il suo contomo dorsale è formato da una piega della mucosa che impedisce il reflusso dell'urina nella vagina.

L'uretra maschile è un lungo condotto impari mediano che fa seguito alla vescica; decorre dapprima in direzione caudale, attraversa il piano muscolo-fasciale del perineo, poi si riflette sull'arcata ischiatica volgendo ventralmente e cranialmente e percorre il pene in tutta la sua lunghezza fino all'apice, ove si apre con il meato urinario. Serve per

l'emissione dell'urina e dello sperma, infatti è un condotto uro genitale. Si distinguono due segmenti: uno interno, o uretra pelvica, e l'altro esterno o uretra peniena. Il limite tra i due segonenti corrisponde all'estremità prossimale di un particolare organo erettile, il bulbo dell'uretra, che avvolge il condotto alla sua uscita dal bacino quando esso si colloca tra le radici dei corpi cavernosi del pene. Qui sboccano le ghiandole bulbo-uretrali. Nel cavallo la porzione pelvica è lunga 10-18 cmn con un diametro medio di 2 cm. II segmento estemo, invece, varia di lunghezza nello stesso soggetto, a secondo se il pene sia in stato di riposo o sia eretto; nell'ultimo caso può raggiungere la lunghezza di 90 cm. Il meato urinario, all'apice, si presenta, nel pene a riposo, come una piccola apertura irregolarmente raggiata per la presenza di molteplici pieghe nella mucosa; nel pene eretto invece è circolare.

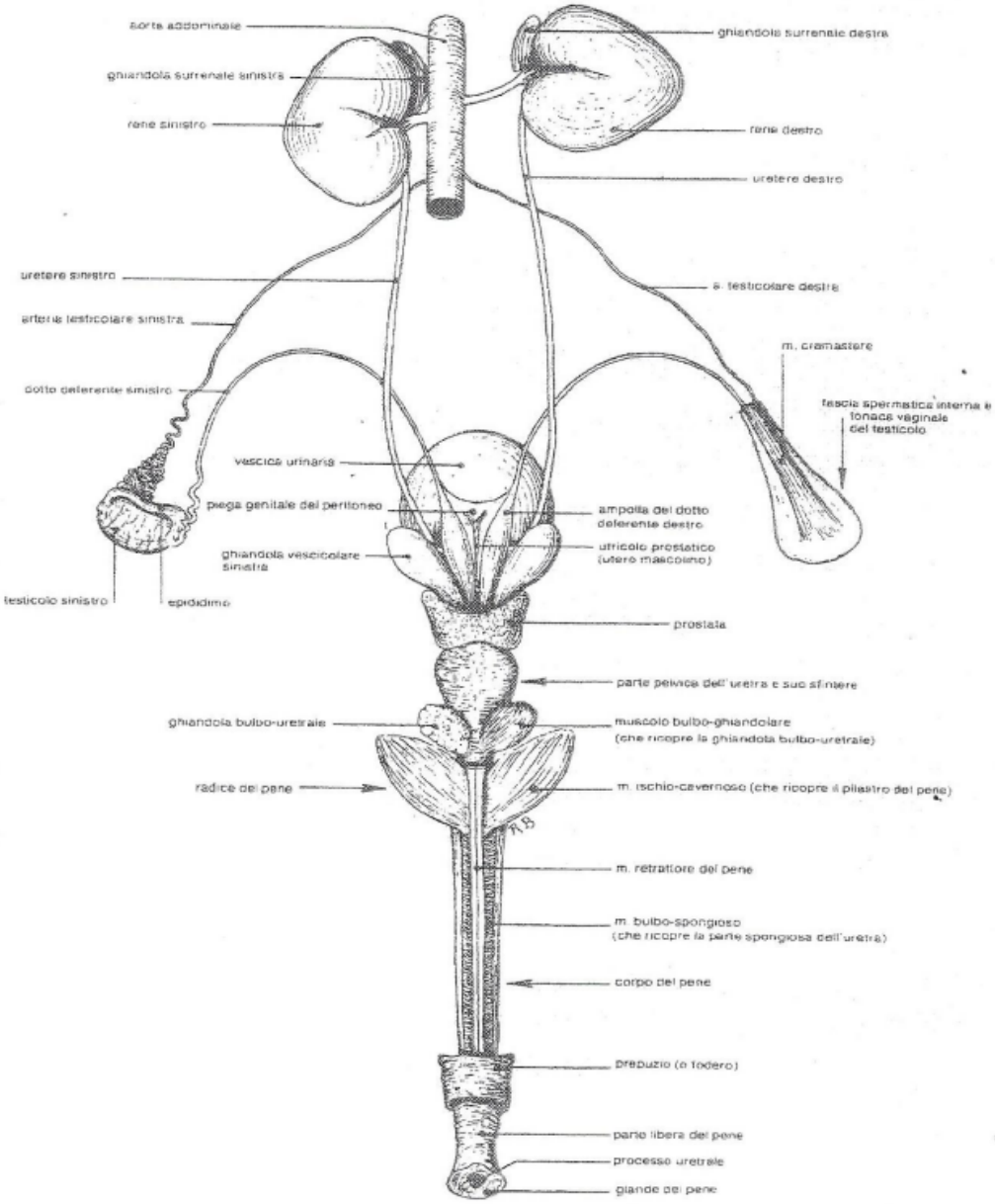

Fig. 1

APPARECCHIO URO-GENITALE DI UNO STALLONE

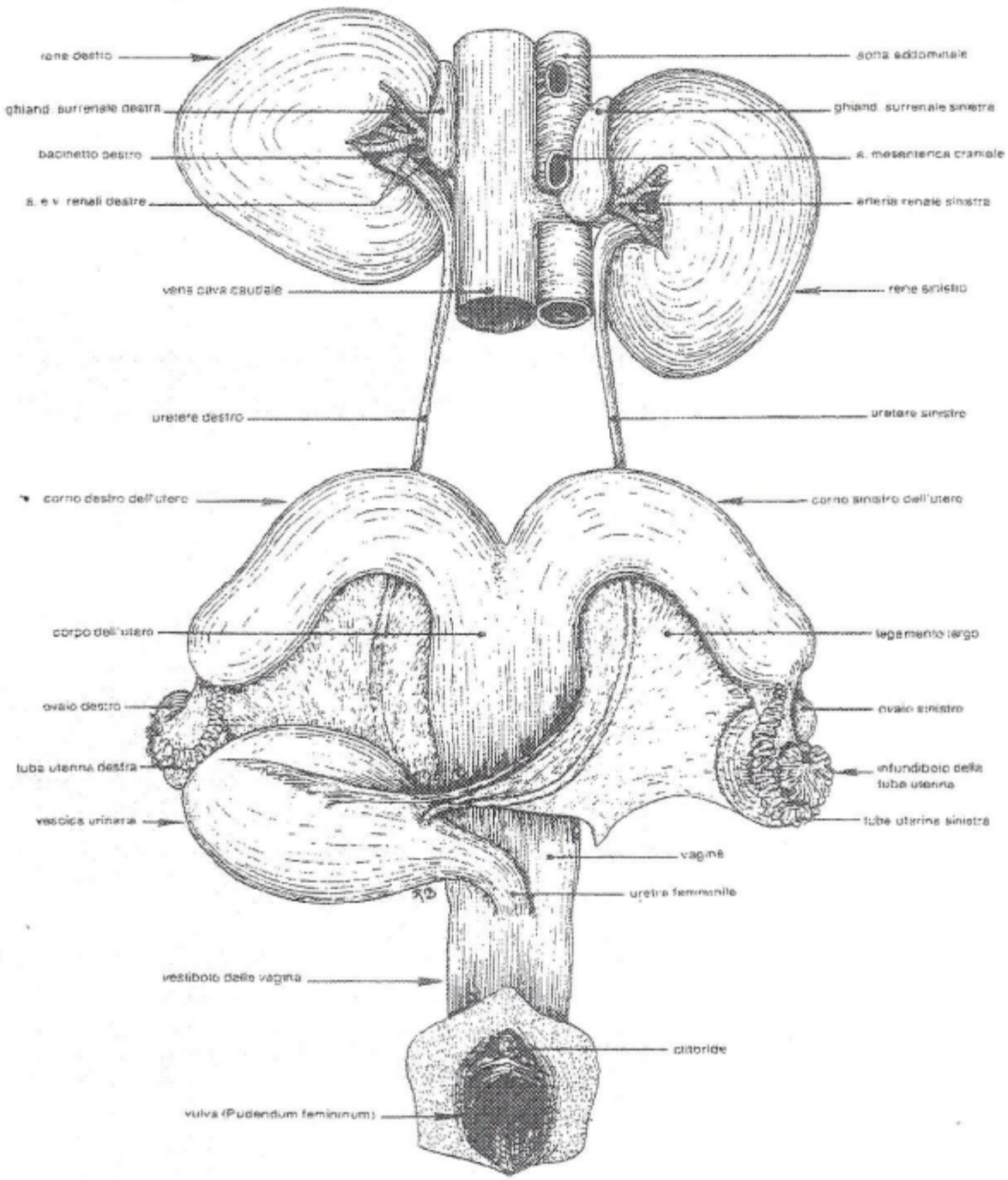

Fig. 2

APPARECCHIO URO-GENITALE DI UNA CAVALLA

VEDUTA VENTRALE, DOPO ISOLAMENTO E DISTENSIONE

APPARATO GENITALE MASCHLE

L'apparato genitale maschüe consta:

- Di due testicoli, organi essenziali, in cui si evolvono le cellule germinali maschili. Essi sono situati in un particolare diverticolo della parete addominale, che prende il nome di scroto.
- Delle vie spermatiche, che in parte sono contenute negli stessi testicoli, come la rete dei testicoli, in parte constano di un complesso di condotti aggomitolati, facenti capo a un condotto unico, anche esso aggomitolato, per formare nell'insieme un organo, applicato sulla superficie di ciascun testicolo e denominato epididimo; a questo fa seguito il condotto deferente.
- Di un organo copulatore, impari, il pene; esso è percorso da un lungo condotto urogenitale, l'uretra maschile. All'uretra sono annesse particolari ghiandole, il cui secreto fornisce il materiale che assicura agli spermatozoi la vitalità, per un certo tempo, nelle vie genitali femminili, e concorre con gli stessi spermatozoi a formare lo sperma, liquido fecondante. Quest'ultimo viene immesso, attraverso il pene, nelle vie genitali femminili.

Testicoli

I testicoli, o gonadi maschili, sono organi pari accolti, assieme all'epididimo.e al tratto iniziale del dotto deferente, nello scroto.

Nello stallone il testicolo é ovoidale con l'asse maggiore orizzontale. Il testicolo in toto ha colore bianco-bluastro lucente ed è rivestito da una sottilissima lamina trasparente rappresentata dal foglietto viscerale del peritoneo. Asportando questo foglietto, si presenta una lamina fibrosa ispessita, biancasta, non lucente, detta tonaca albuginea. L'albuginea è poco elastica e tiene leggermente compresso il parenchima testicolare; perciò, quando viene incisa, quest'ultimo, di colore giallo bruno, si estroflette sui bordi dell'incisione. Dalla faccia interna dell'albuginea si staccano numerosi setti che penetrano nell'interno del testicolo e lo dividono in lobuli, confluendo successivamente per formare il mediastino testicolare. Ogni lobulo si compone di alcuni tubuli seminiferi (dove avviene la formazione degli spermatozoi) e da cellule di aspetto epiteliale, aventi il significato di elementi endocrini, le cellule di Leydig. Queste secernono testosterone.

Vie spermatiche

Unico organo da tenere presente in questa sede è il condotto deferente che fa seguito all'epididimo. Alla sua origine è ancora alquanto flessuoso e segue per un tratto più o meno lungo l'epididimo dalla coda verso la testa ma poi si fa verticale e rettilineo per raggiungere l'orificio sottocutaneo del canale inguinale. Si dirige verso il bacino collocandosi nella piega uro-genitale del peritoneo, sulla faccia dorsale della vescica ed aumenta alquanto il suo diametro esterno. Dietro alla vescica entra nello spessore dell'uretra prostatica e si apre nel lume uretrale. Al tratto terminale del condotto deferente è annessa un'altra formazione ghiandolare che nel cavallo assume la forma esteriore di una vescichetta, da cui il nome di vescichetta seminale. Da queste vescichette poi lo sperma passa nell'uretra genitale al momento della copula.

Pene.

L'organo copulatore maschile maschile, pene, è un'asta erettile, impari e mediana. Prende origine con la radice nell'incavatura dell'arcata ischiatica e si dirige ventralmente e cranialmente tra le cosce, sotto alla sinfisi ischio-pubica, e all'addome spingendosi più o meno innanzi in prossimità dell'ombelico; coperto ventralmente dalla base dello scroto, è accolto in una particolare struttura della cute addominale detta prepuzio. La particolarità dell'organo copulatore è la sua costituzione: esso è infatti formato da speciali organi erettili come il corpo cavernoso, il bulbo dell'uretra e il cappuccio apicale che, quando in erezione, subisce un notevole aumento di volume e prende il nome di glande. Si distinguono, nel pene, oltre alla radice, anche il corpo e l'apice.

Nella radice il bulbo dell'uretra si insinua tra le due radici del corpo cavernoso del pene che aderiscono, una per lato, al margine dell'arcata ischiatica. Nel corpo l'uretra percorre un solco della superficie ventrale del corpo cavernoso del pene. All'apice l'estremità craniale del corpo cavernoso del pene e quella dell'uretra sono avvolti, per un tratto più o meno lungo, dal cappuccio apicale; qui si trova il meato urinario Nella parte fissa il pene è avvolto dalla fascia del pene. Al di sotto di questa, lungo al faccia uretrale, decorrono, fino al cappuccio apicale, i muscoli retrattori del pene. Nella parte mobile il pene è rivestito da cute che fa parte del prepuzio. La parte fissa è collegata alla sinfisi ischio-pubica mediante tratti fibrosi, che, partendo dalla sinfisi, si fissano su ciascun lato all'involucro fibroso del corpo.

cavernoso del pene costituendo il legamento sospensore, al livello della base dello scroto è, invece, incrociata dai funicoli spermatici. Il prepuzio che riveste la parte mobile gli fornisce un rivestimento cutaneo. Come detto sopra, nel pene rivestono un ruolo importante gli organi erettili:

- il corpo cavernoso del pene è un organo impari, cilindroide; origina caudalmente con due radici aderenti al margine dell'arcata ischiatica, si estende per quasi tutta la lunghezza del pene fino all'apice. La sua faccia ventrale è percorsa da una profonda doccia che accoglie l'uretra esterna. La superficie, di colore bianco madreperla, è liscia nel pene a riposo, e lievemente zigrinata in quello eretto.
- Il bulbo dell'uretra ha generalmente una forma di clava a grossa estremità prossimale e presenta struttura analoga a quella del corpo cavernoso del pene.
- Il cappuccio apicale o glande ha la forma di un fungo nel cavallo. Negli equini raggiunge grosse dimensioni con il pene in erezione.

APPARATO GENITALE FEMMINILE

L'apparato genitale femminile è costituito da:

- Due **ovaie**, o gonadi femminili, organi essenziali, nei quali si evolvono le cellule germinali femminili
- Le **tube uterine**, condotti pari, destinate a raccogliere gli ovuli liberatisi dalle
- ovaie ed a favorire l'incontro con gli spermatozoi;
- **L'utero**, organo impari, destinato ad ospitare il prodotto del concepimento ed a
- nutrirlo per tutta la durata della gestazione;
- **La vagina**, organi impari, destinato all'accoppiamento;
- **Il pudendo femminile**, costituito dalla vulva col vestibolo della vagina, destinato a stabilire la comunicazione di questa con l'esterno.

Ovaie

Organi pari e quasi simmetrici, meno voluminosi dei testicoli, occupano la regione sottolombare della cavità addominale. Nei cavalli hanno una struttura differente da quella degli altri mammiferi. Sono piuttosto voluminose, avendo un diametro massimo che può raggiungere gli 8 cm; la loro forma è a fagiolo con il margine convesso rivolto cranialmente e la parte incavata rivolta verso il bacino. Nel mezzo dell'incavatura si apre una fossetta, la fossetta di ovulazione.

Tube Uterine

Dette anche salpingi, sono due sottili condotti, uno per lato, che hanno il compito di ricevere, dall'ovaia corrispondente, l'oocita di II ordine e di trasferirlo nell'utero se non è stato fecondato. Tuttavia essa rappresenta la sede della fecondazione se l'oocita viene a contatto con gli spermi maschili. In ciascuna tuba uterina si distinguono: l'infundibolo, l'ampolla, l'istmo e la parte uterina. L'infundibulo è l'estremità tubarica o craniale più vicina all'ovaio e si apre nella borsa ovarica, è allargato ad imbuto. Si continua quindi nell'ampolla che risulta sempre dilatata nella cavalla.

Segue l'istmo e quindi la parte uterina che, assai breve, penetra o si continua Dell'estremità craniale del como uterino mediante l'ostio uterino. La tuba uterina nel suo complesso misura circa 20 cm nella cavalla e, poiché la distanza tra utero ed ovaia è di gran lunga inferiore, presenta numerose flessuosità che interessano l'ampolla e l'istmo.

Utero:

L'utero è un organo tubulare destinato ad accogliere il prodotto del concepimento e ad espellerlo quando esso ha raggiunto un certo grado di sviluppo. E' la parte dell'apparato genitale femminile compresa tre le tube uterine, poste cranialmente, e la vagina, situata caudalmente. Si divide in una parte craniale costituita da due coma ed una parte caudale costituita dal corpo e dal collo uterino. Nel cavallo le corna uterine, incurvate a concavità dorsale, sono cilindriche, lievemente appiattite in senso verticale e raggiungono con l'estremità arrotondata l'ovaia corrispondente, con la quale sono messe in comunicazione tramite le tube uterine. Ciascun corno misura circa 15-20 cm. Nella parte indivisa, il corpo, molto sviluppato, ha una lunghezza pari a quella delle coma e la sua metà caudale è accolta nella cavità pelvica. A questo fa seguito il collo, situato ventralmente al retto e dorsalmente alla vescica. Misura circa 6 cm e sporge in vagina per circa 3 cm.

Vagina:

La vagina, destinata a ricevere il pene durante il coito ed a lasciar passare il prodotto del concepimento al momento del parto, è un condotto muscolo-membranoso, molto dilatabile, cilindrico, compresso in senso dorso-ventrale, disposto longitudinalmente nella cavità del bacino. Si continua cranialmente con l'utero e caudalmente con il to vestibolo della vagina. Negli equini misura 15-16 cm di lunghezza e 10 di diametro.

Vestibolo della vagina

E' l'omologo dell'uretra maschile; riceve, infatti, nella sua parte craniale, lo sbocco dell'uretra femminile ed è pertanto comune alla via genitale e alla via urinaria. Con la denominazione di vulva si indica la terminazione dell'apparato genitale femminile; si compone di due pieghe muscolo-cutanee, dette labbra. Nella cavalla le labbra sono sottili, rivestite da pelle glabra, fine, fortemente pigmentata, untuosa e ricca di ghiandole sebacee.

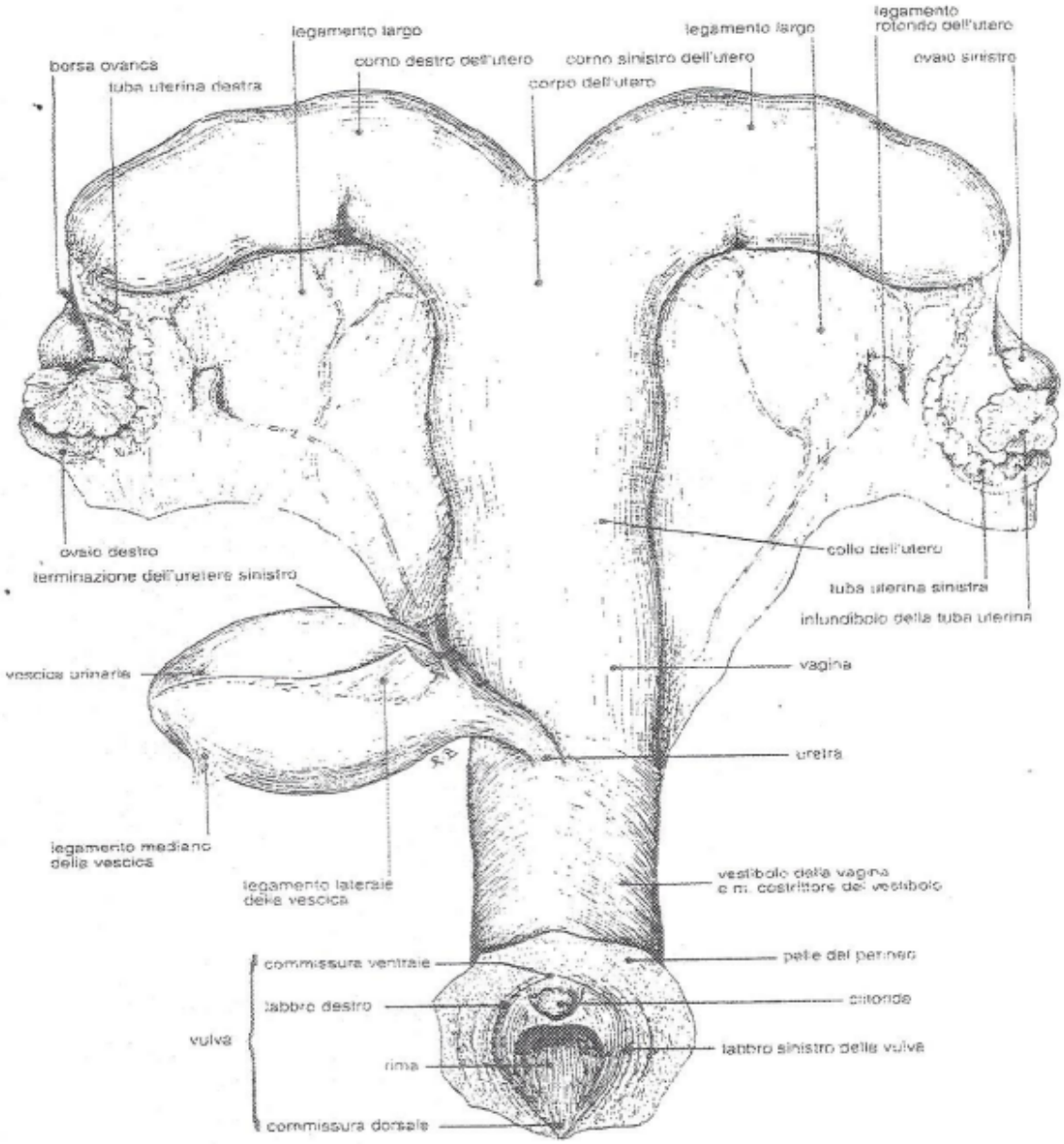

Fig: Apparato genitale della cavalla

IL DITO EQUINO

Gli arti del cavallo, durante la filogenesi, hanno subito profonde modificazioni adattandosi alla corsa veloce, la mano e il piede si sono fissati in pronazione e soltanto il dito III si è conservato sviluppato come in altri Mammiferi. L'estremità del dito poggia al suolo protetta da un robusto astuccio comeo, lo zoccolo; questo è omologo all'unghia degli altri mammiferi, uomo compreso, pur presentando un'architettura più complessa in rapporto alla funzione locomotoria che ha assunto.

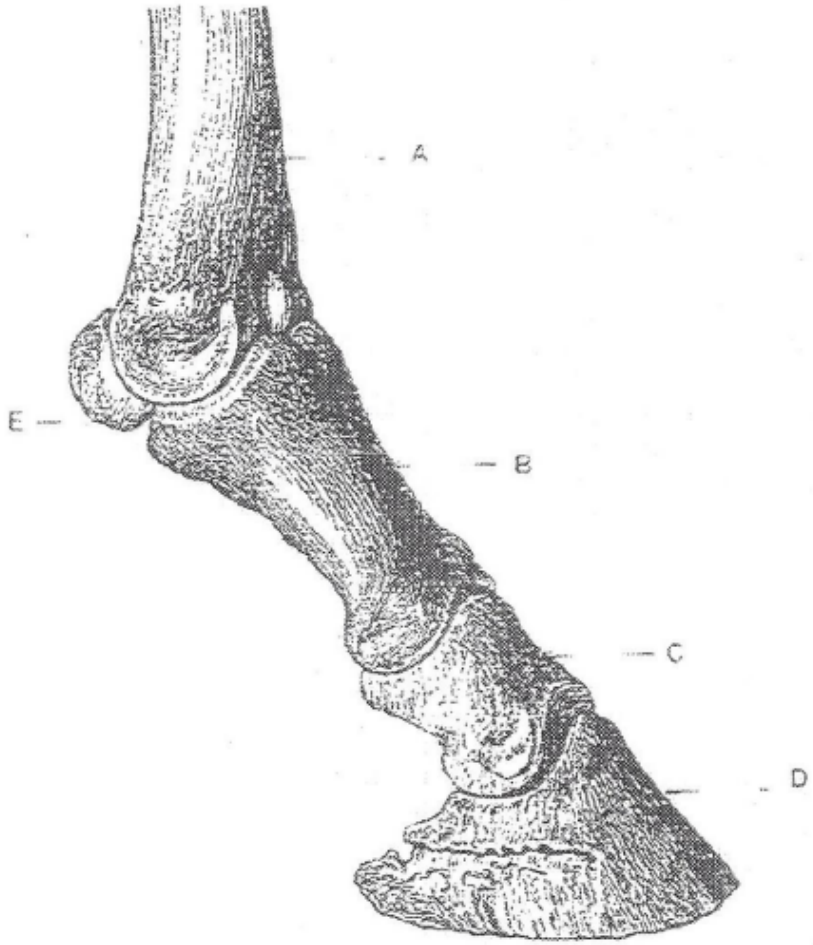

Fig: Dito equino; A. stinco; B. pastorale; C. coronale; D. zoccolo; E. sesamoidi prossimali

1. Base scheletrica

E' costituita da tre segmenti ossei denominati falange prossimale o **osso pastorale**, falange media o **osso coronale** e falange distale o **osso ungucale**; quest' ultimo ha forma di tronco di cono e dà attacco, da ciascun lato e a livello del processo palmare, alle fibrocartilagini ungueali. Sulla faccia palmare dell'osso pastorale sono presenti i due sesamoidi prossimali e su quella dell'osso ungueale il sesamoide distale o osso navicolare. L'osso ungueale, il sesamoide distale, l'estremità distale dell'osso coronale, le cartilagini ungueali, il cuscinetto digitale, il derma ungueale con gli strati malpighiani epidermici insieme a formazioni legamentose, tendinee e vascolo-nervose sono completamente racchiusi all'interno dello zoccolo.

2. La Articolazioni

Le articolazioni che interessano strettamente il dito sono la **interfalangea prossimale o pastoro-coronale, e la interfalanges distale o corona-navicolo ungueale**. Le articolazioni interfalangee sono delle condilartrosi che permettono movimenti di estensione-flessione ma limitatissimi movimenti di lateralità o di torsione, si deve comunque sottolineare che l'estensione del coronale sul pastorale è controllata dal legamento sesamoideo distale superficiale per cui il pastorale e il coronale, durante l'appoggio, formano un unico asse rigido che trova sostegno sul piano articolare navicolo-ungueale.

3. Sinoviali

Le sinoviali di queste articolazioni presentano dei recessi o fondi ciechi che meritano un breve cenno per la loro importanza pratica. **La sinoviale interfalangea prossimale** forma sotto il tendine dell'estensore dorsale un **recesso dorsale** che è accessibile con la punzione, e un **recesso palmare** situato profondamente.

La sinoviale interfalangea distale è molto più vasta ed invia sotto il tendine dell'estensore dorsale un **recesso dorsale** che sorpassa di 1-2 cm il margine coronale dello zoccolo a ridosso della falange media; è molto superficiale e può essere raggiunto, attraverso il tendine, con la punzione. Nel versante palmare il recesso è molto più esteso e si divide in una parte **prossimale**, che risale contro la faccia palmare della falange

media, e in una parte **distale** che si insinua tra la falange distale e il navicolare, rivestendo la faccia dorsale del legamento sesamoideo distale di questa articolazione.

4. Tendini

Sulla faccia dorsale del dito decorrono i tendini dei muscoli estensori, laterale e dorsale. Il primo termina, nell'arto toracico, sull'estremità prossimale dell'osso coronale, mentre nell'arto pelvico non interessa la regione distale essendosi fuso con il tendine del dorsale già a livello della regione metatarsale. Il secondo si allarga sul dorso del dito, riceve le briglie del sospensore del nodello e si porta fino al processo estensorio della falange distale. Sulla faccia palmare del dito si trovano i tendini dei muscoli flessori, superficiale e profondo. Il superficiale a livello dei sesamoidi prossimali forma la **manica flessoria**, una sorta di anello in cui si impegna il tendine del profondo, poi si biforca per fissarsi sull'estremità prossimale dell'osso coronale, Il tendine del fessore profondo, uscito dalla manica flessoria, passa tra le terminazioni del superficiale e si allarga in un'ampia **espansione palmare** che scorrendo sulla faccia palmare del navicolare raggiunge la linea semilunare e si ancora alla III falange.

5. Vascolarizzazione

La vascolarizzazione del dito è fornita dalle **arterie digitali proprie palmario plantari laterale e mediale**. Ciascuna arteria passa di lato al sesamoideo prossimale corrispondente, costeggia poi i tendine flessore profondo, passa sotto la cartilagine ungueale e raggiunge il foro soleare della falange distale per entrare nel seno semilunare dove, anastomizzandosi con la controlaterale, forma l'arcata terminale. L'arteria digitale propria lungo il suo decorso fornisce i seguenti rami:

- **Rami palmare e dorsale della falange prossimale**
- **Ramo per il cuscinetto distale che emette l'arteria coronale**
- **Ramo palmare e dorsale della falange media**
- **Ramo dorsale della falange distale**

6. Innervazione

L'innervazione del dito è fornita dai nervi digitali palmari, mediale e laterale da cui derivano i seguenti rami:

1. A livello dei sesamoidi prossimali si stacca il **ramo dorsale** che con andamento dorso-distale raggiunge il cercine coronale;
2. Poco dopo il precedente, o comune con esso, origina il **ramo medio**, che si porta alla cartilagine ungueale dove si rarifica distribuendosi ai cercini e alla podofilla;
3. Il **ramo palmare**, il più grosso e diretta continuazione del n. digitale corrispondente, accompagna l'arteria digitale e si ramifica nella podofilla; fornisce, inoltre, rami al cuscinetto digitale, al vellutato della suola e del cuneo corneo e numerosi ramuscoli che seguono l'arteria digitale nel seno semilunare.

ANATOMIA DEL PIEDE

Gli arti degli equini terminano con un unico dito. Il dito inizia dal nodello, articolazione metacarpo o metatarso falangea, ed ha come base ossea le tre falangi: pastorale, coronale e triangolare. Mentre l'asse dello stinco è verticale, il dito ha normalmente un'inclinazione in avanti di circa 60° nell'arto anteriore e di circa 65° nell'arto posteriore. Nel dito si distinguono: la regione pastorale, o pastoia, la regione coronale, o corona, ed il piede propriamente detto o zoccolo.

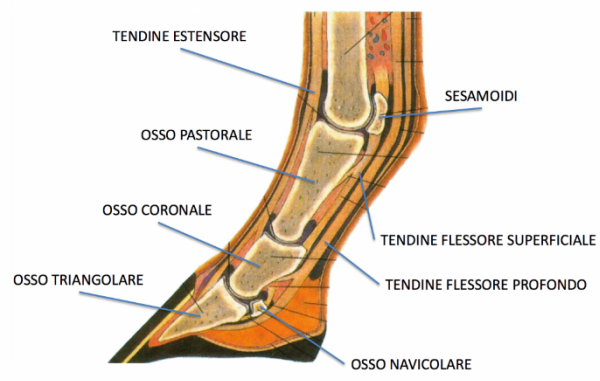

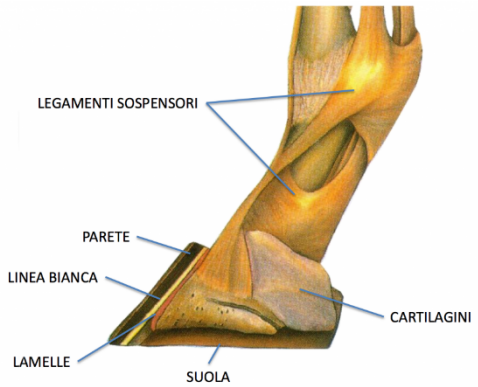

Il piede viene diviso in:

- una **parte interna** sensibile: il **vivo del piede o tuello**
- una **parte esterna** insensibile: lo **zoccolo**

Per tuello si intende la base ossea, il tessuto sottocutaneo, il tessuto cheratogeno ed i sistemi circolatorio e nervoso situati all'interno dello zoccolo. La presenza di vasi e. nervi caratterizza e distingue il vivo del piede dallo zoccolo, che è un annesso cutaneo privo di sensibilità.

FISIOLOGIA DEL PIEDE

1: Fisiologia dei singoli componenti

Le ossa del piede svolgono funzioni di sostegno delle parti del corpo che le sovrastano e delle parti anatomiche di varia natura che le rivestono. I legamenti uniscono le varie ossa componenti l'articolazione del piede, limitandone i movimenti alle angolazioni previste dall'architettura ossea e necessarie al movimento, il ***legamento capsulare***, inoltre, seceme la sinovia necessaria alla lubrificazione dei capi articolari durante il movimento. I tendini servono, oltre che a trasmettere il moto dai muscoli alle ossa, a rinforzare la capsule articolari e gli altri legamenti presenti nell'articolazione del piede. ***ll cuscinetto plantare***, per la sua elasticità, serve ad ammortizzare le forti pressioni create sia dalla stazione che dal movimento, trasformando le forze ascendenti e discendenti in forze trasversali che agiscono dilatando il piede e favorendo, tra l'altro, la circolazione sanguigna all'interno dello zoccolo. ***Le cartilagini alari***, intimamente collegate al cuscinetto plantare, lo seguono dei suoi movimenti di dilatazione e di restringimento, trasmettendone il movimento alle pareti dello zoccolo, adiuvando nel contempo la circolazione sanguigna nella calza cheratogena.

La produzione di unghia avviene nei diversi settori ad opera delle varie parti di ***tessuto cheratogeno***. Ognuna delle parti in cui è stato distinto il tessuto cheratogeno genera una ben determinata porzione dello zoccolo: il cercine perioplico genera la benda perioplica; il cercine coronario, situato nel solco coronario, genera la parete ed infine il tessuto podovilloso genera la suola ed il fettone. I villi dei cercini e del tessuto podovilloso penetrano nei piccoli fori del solco coronario e perioplico, della suola e del fettone;

ciascun villo produce un tubulo di unghia delle dimensioni di un capello: i vari tubuli, saldati tra loro dalla sostanza intertubulare, costituiscono l'unghia dello zoccolo.

Il tessuto cheratogeno ha anche la funzione di tenere saldamente uniti fra loro lo zoccolo ed il vivo del piede mediante l'ingranaggio podo-cherafilloso. Il tessuto cheratogeno fornisce infine allo zoccolo i liquidi necessari per mantenere l'unghia cedevole ed elastica. Lo *zoccolo* ha essenzialmente la funzione di proteggere il vivo del piede e nello stesso tempo funge da sostegno attenuando inoltre, per la sua costituzione, le pressioni del corpo e le reazioni del terreno. In particolare:

- La muraglia ha il compito di proteggere le parti anteriori e laterali del piede e di sospendere la terza falange;
- Le barre, per la loro accentuata inclinazione dall'interno all'esterno, tendono, sotto il peso del corpo, ad aumentare la loro inclinazione; hanno quindi azione dilatatrice;
- Gli angoli di inflessione agiscono in senso contrario e tendono a raddrizzare verticalmente le barre;
- La suola ha essenzialmente una funzione protettrice: sostiene in parte le pressioni del vivo del piede e, abbassandosi lievemente sotto il peso del corpo, aiuta gli altri organi nella dilatazione dello zoccolo e contribuisce a rendere più elastico tutto il complesso del piede;
- Il fettone oltre che di protezione, ha la funzione di organo dilatatore del piede. Meno duro delle altre parti dello zoccolo, sotto il peso del corpo si schiaccia insieme al cuscinetto plantare e concorre, allargandosi, a dilatare le parti posteriori del piede;
- La benda perioplica agisce come elemento di unione della pelle allo zoccolo. Ha anche un'altra importante funzione: racchiudendo strettamente il sottostante cercine coronario, impone un andamento parallelo e omogeneo ai tubuli cornei della parete; i tubuli più superficiali, costituenti lo strato “tettorio” della parete, sono strettamente addossati uno all'altro a formare lo strato più consistente della parete stessa.

2: Fisiologia del piede nel suo complesso

Il piede è la base del corpo, da cui riceve le pressioni che trasmette al suolo; dal suolo ne riceve degli urti, che sono le reazioni alle pressioni che ritrasmette al corpo, dopo averle modificate e attutite. Tale azione ammortizzatrice è dovuta alla particolare disposizione della terza falange, che è sospesa alla faccia interna della parete, ed all'elasticità delle varie parti del piede e si manifesta con i cosiddetti movimenti **diastolici e sistolici**. I movimenti diastolici sono movimenti di allargamento: il piede sottoposto alla pressione del peso del corpo si dilata. I movimenti sistolici sono movimenti di restringimento: cessate le pressioni il piede si restringe e riprende dimensioni e forma normali. Questi movimenti, tuttavia, non sono uniformi nelle varie parti del piede, essendo più accentuati ai talloni e ai quarti, meno nelle mammelle, inesistenti in punta e sono tanto più pronunciati quanto più veloci sono le andature del quadrupede e quanto maggiore è il peso che l'animale deve sopportare. Nel piede in cui il fettone appoggia a terra l'allargamento sarà maggiore; al contrario sarà più limitato in quello in cui non raggiunge il suolo. I movimenti del piede sono infine indispensabili per una buona circolazione del sangue in questo organo; è noto che un prolungato riposo del cavallo determina scarso accrescimento dell'unghia e facile restringimento del piede stesso. Ultima considerazione sulla meccanica del piede: il peso del corpo, specialmente nelle andature veloci, spinge in basso l'osso triangolare, che tenderebbe a sforzare lo zoccolo. Ne è però impedito dal cercine coronario, ostacolato nella sua discesa dal solco coronario, dall'ingranaggio podo-cherafilloso e dalla conformazione a volta della suola.

DIFETTI DI FORMA

- **Piedi Piatti**
- **Piedi colmi**
- **Piedi Stretti**
- **Piedi incastelli**

Piedi Piatti

Vengono così definiti i piedi che hanno la suola appiattita, anziché concava; sono anche detti iperconici.

E' un difetto molto grave, perché causa di molte contusioni del vivo del piede, che poco protetto della suola, viene a trovarsi a contatto con il terreno. Nel pareggio saranno rispettati al massimo la suola, il fettone ed i talloni. Si applicherà un ferro coperto e svasato concentricamente, che protegga la maggior parte della suola; le stampe saranno a magro e disseminate lungo tutto il contorno plantare. Per questo difetto si può anche utilizzare un ferro a tre barbette interponendo una soletta di cuoio tra ferro e zoccolo.

Piedi colmi

E' il difetto aggravato dei piedi piatti: la suola oltrepassa il limite della muraglia, che da concava diventa convessa poggiando decisamente sul terreno. Nel pareggio si seguiranno le stesse norme indicate per il difetto precedente. Il ferro avrà le caratteristiche di quello per piedi piatti, oppure stretto di binda e più stretto del normale, in modo che la suola venga a trovarsi rialzata da terra.

Piedi stretti

Sono piedi più lunghi che larghi, cioè simili a quelli del mulo: nel pareggiare si dovranno risparmiare il fettone e le barre e si indeboliranno gli angoli di inflessione in quanto organi di restringimento del piede. Si applicherà un ferro con le stampe verso la punta, con sedile largo e guarnito nelle parti dove il piede è meno sviluppato, cioè ai quarti.

Piedi incastellati

Si dicono incasellati i piedi che si presentano particolarmente stretti ai quarti e ai talloni, che sono alti e addossati l'uno all'altro; la suola è molto concava, il fattone è atrofico, il

piede è alto, dritto e più stretto all'orlo plantare che a quello coronario; l'unghia è dura e secca. Il difetto di "incastellatura" è di solito la conseguenza di malattie o di disturbi che interessano il vivo del piede nelle sue parti posteriori; malattie o disturbi che comportano una notevole riduzione di volume soprattutto del cuscinetto plantare, cui segue un restringimento dei talloni e dei quarti. Il pareggio sarà più pronunciato in punta e alle mammelle che ai quarti e ai talloni; saranno rispettati i puntelli e il fettone; si intaccherà, invece, 10 spigolo di ciascun angolo di inflessione per facilitare l'allargamento del piede; la suola va pareggiata nel corpo, affinché sia reso possibile il suo movimento di abbassamento, I sistemi di ferratura consigliati sono numerosi. Potrà giovare un ferro a "traversa orizzontale", che permetta l'appoggio del fettone, svasato eccentricamente, stampato in avanti.

I DI SPESSORE E CONSISTENZA

- **Piede con unghia troppo molle**
- **Piede con unghia troppo dura**
- **Piede con unghia troppo spessa**
- **Piede con unghia troppo sottile**

Piede con unghia troppo molle

L'unghia ha scarsa consistenza, ha colore gialliccio, spesso si scheggia lungo il tragitto dei chiodi come legno tarlato. I quadrupedi con tale difetto saranno tenuti, possibilmente, in luoghi asciutti, potendo ottenere ben poco con la ferratura. Il pareggio sarà scarso e si applicheranno ferri leggeri con chiodo dalla lama sottile, che dovranno uscire piuttosto in alto sulla muraglia, avendo, però, ben presente che i ferri leggeri possono evidenziare fenomeni di cattiva conservazione dell'unghia perché, a causa della loro leggerezza, non riescono a mediare adeguatamente le reazioni trasmesse dal terreno al piede.

Piede con unghia troppo dura

Non è un difetto molto grave, arrivando in certi casi a costituire un pregio, ma quando la durezza sia eccessiva, la diminuita coesione tra i tubuli cornei che la compongone può causare la scheggiatura della parete; nei casi estremi del difetto, quando cioè l'unghia sia

eccessivamente dura e scheggiosa il piede si dice "vetriolo". Il ferro avrà un sedile largo, con stampe raccolte verso la punta e, se esistono scheggiature, presenterà le stampe in corrispondenza delle parti sane e completato da una o due barbette.

Piede con unghia troppo spessa

A causa del maggior spessore dell'unghia, l'elasticità del piede sarà molto ridotta: si effettuerà un pareggio piuttosto accentuato, anche a livello della suola, rispettando comunque le barre ed il fettone. Il ferro da impiegare sarà svasato eccentricamente, con stampe spostate verso le mammelle, per combattere la tendenza di questi piedi a restringersi.

Piede con unghia troppo sottile

E' un difetto contrario al precedente ed è grave per la tendenza dello zoccolo a diventare iperconico. Il pareggio sarà appena accennato e si applicherà un ferro largo di binda, svasato concentricamente e stampato a magro. E' consigliabile la ferratura a freddo

DIFETTI DI APPIOMBO

- **Piede trasverso in fuori**
- **Piede trasverso in dentro**
- **Piedi mancini**
- **Piedi cagnoli**
- **Piedi rampini**
- **Piedi obliqui**

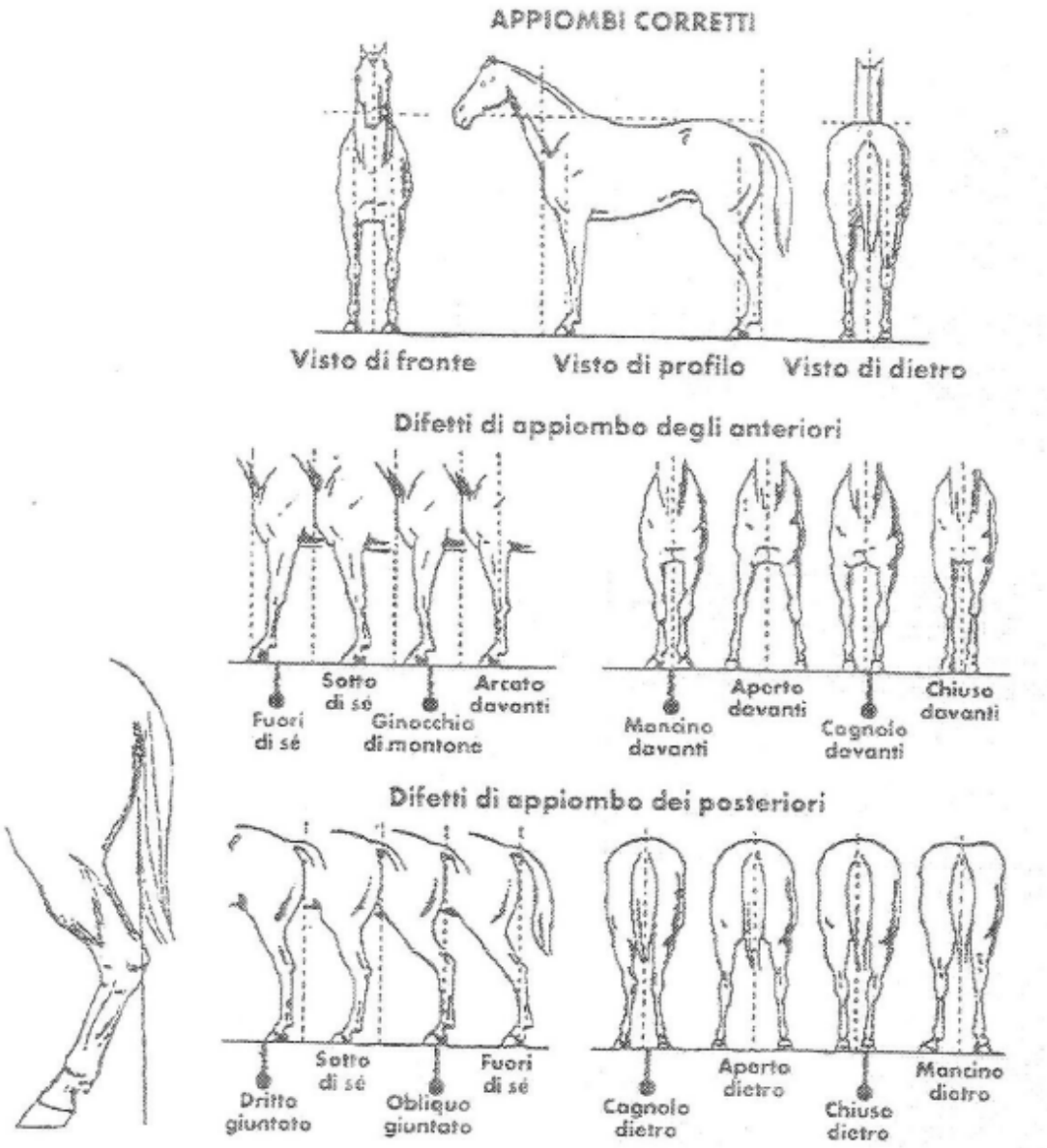

Piede traverso in fuori

Si dicono traverso in fuori i piedi inclinati verso l'esterno, per cui la linea di appiombo cade sulla metà interna del piede. In questa parte dello zoccolo la parete è più sottile e dritta e spinta in alto insieme al cercine coronario, presenta inoltre più o meno manifesta, numerose cerchiature, espressione di disturbi della crescita dell'unghia per sofferenza del

cercine coronario; la suola è più stretta e meno concava, il fettone è poco sviluppato; il piede appare quindi mezzo grande e mezzo piccolo. Il pareggio sarà un po' più accentuato sul lato esterno; le mammelle, i quarti ed i talloni esterni saranno perfettamente livellati; talloni e quarti interni saranno pareggiati in modo da restare appena sollevati dal ferro e non vi si infiggeranno chiodi. Si applicherà un ferro con la branca intera più guarnita, con lo spigolo inferiore esterno sporgente e leggera svasatura eccentrica; alla branca esterna i caratteri saranno opposti; soltanto due-tre chiodi“ a grasso” all'interno e quattro cinque a magro” all'estero.

Piede traverso in dentro

E' il difetto opposto al precedente, ma meno comune e meno grave, essendo il piede inclinato all'intero, l'appiombo cade sulla metà esterna, che presenterà le stesse irregolarità indicate nel difetto precedente ma riferite alla metà interna. Nella misura correttiva si seguiranno in senso opposto le misure indicate per il difetto di trasverso in fuori, facendo con il pareggio e con il ferro al lato esterno quanto è stato indicato per il lato interno e viceversa.

Piede mancino

Si definiscono mancini i piedi ruotati all'infuori con la punta rivolta all'estemo: si tratta di un difetto congenito o acquisito durante lo sviluppo del puledro. L'appoggio cade maggiormente sul tallone esterno e sulla mammella interna che risultano atrofiche, più sottili, mentre tallone interno e mammella esterna sono più sviluppati ed ipertrofici. Si pareggerà in modo che nelle parti atrofiche, in cui le pressioni sono maggiori Testi un pò d'aria tra unghia e ferro; il ferro dovrà avere una certa orlatura in corrispondenza delle parti atrofiche e lo spigolo inferiore rientrante nelle parti ipertrofiche; si eviterà di praticare stampe in corrispondenza delle parti atrofiche. La gravità di questo difetto deriva dalla facilità di attinture conseguenti all'andatura tipica di soggetti mancini i cui piedi descrivono, durante la deambulazione, un semicerchio a convessità interna che consente il contatto tra il lato interno di un piede e quello controlaterale: questo contatto può avvenire a varie altezze, interessando, nei vari casi, la parete dello zoccolo, la corona, la pastoia, il nodello.

Piede cagnolo

Viene detto cagnolo il piede in cui l'asse digitale è ruotato in dentro con la punta rivolta all'interno. Eil difetto opposto al precedente, ma è meno grave in quanto sono minori le possibilità di attintura che sono, invece, tipiche del mancino. L'appoggio maggiore avviene sul tallone interno e sulla mammella esterna, che saranno pertanto atrofici: trattandosi del difetto opposto al precedente valgono per il piede cagnolo le medesime misure correttive per il piede mancino ma applicate in modo inverso.

Piedi rampini

Si definisce rampino il piede che è meno inclinato del normale: cui consegue l'appoggio verso la punta dello zoccolo. Nel piede rampino si possono riscontrare due casi: o sono meno inclinati soltanto la terza falange e lo zoccolo (con flessione della III falange sulla seconda), su, di un pastorale inclinato normalmente oppure la flessione riguarda tutto il dito (con flessione delle tre falangi e dello zoccolo sullo stinco). Nel primo caso, detto **rampinismo parziale o della terza falange**, le pressioni e le reazioni sono sopportate in gran parte dall'apparecchio sospensore del nodello e dai tendini flessori con relativo danno. Il piede si presenta con talloni alti e dilatati e lacuna mediana molto alta, con il progredire del difetto i talloni possono allargarsi sempre più in corona a forma di "V". Quando, invece, è tutto il dito ad essere flesso, **rampinismo totale o topico**, le pressioni e le reazioni vengono sopportate esclusivamente dalle ossa a danno dell'elasticità del piede che presenta caratteristiche diverse a seconda del grado di rampinismo, e che comunque ha i seguenti caratteri comuni; fettone atrofico, zoccolo ristretto nelle parti posteriori ed alto ai talloni. A seconda della gravità si distingue in:

Rampinismo di I grado, in cui, anche se l'appoggio è maggiore in punta, i talloni sopportano ancora una piccola parte di pressione.

Rampinismo di I grado, in cui l'appoggio è decisamente in punta e i talloni quasi non toccano più il suolo;

Rampinismo di III grado, con appoggio del tutto in punta o addirittura in corona ed i talloni restano completamente sollevati da terra. (In figura il piede rampino).

l pareggio dovrà rispettare la parete in punta e la suola, mentre dovranno essere pareggiati in giusta misura i talloni; sarà rispettato anche il fettone, si dovrà togliere dalla metà posteriore della suola l'unghia esuberante, per favorire l'abbassamento. Nei casi lievi basterà un ferro più spesso in punta con stampe disposte verso le parti posteriori. Nei casi gravi occorre procurare un appoggio artificiale ai talloni e, pertanto, si farà uso di un ferro con ramponi, i quali devono avere un'altezza proporzionata alla distanza che separa i talloni dal suolo; per facilitare l'andatura il ferro sarà prolungato e sollevato a barchetta in punta per avere un'inclinazione ideale dalla corona dello zoccolo fino alla base di appoggio; per sottrarre, infine, la punta del piede alle eccessive reazioni vi si farà il

cosiddetto zufolo, pareggiando quanto basta perché non tocchi sul ferro. Nei casi di rampinismo esagerato ogni tentativo di ferratura correttiva è praticamente inutile.

Piedi Obliqui

E' il difetto opposto al rampinismo; il piede è più inclinato del normale, per cui l'appoggio interessa maggiormente i quarti e i talloni, e per conseguenza lo zoccolo presenterà la punta molto lunga, ipertrofica, i quarti e i talloni bassi. E' un difetto di facile riscontro in cavalli con dito molto lungo, cosiddetti lungo giuntati. Nel pareggio si accorcerà e si abbasserà la punta per quanto è possibile, mentre talloni e fettone saranno appena regolarizzati. Le parti posteriori del ferro saranno più larghe delle corrispondenti parti dei ferri normali, in modo da aumentare la base di appoggio del piede. Molto utile può essere il cosiddetto ferro a bietta; la bietta può essere fatta a spese della faccia superiore o a spese di quella inferiore: questo secondo tipo di bietta è meno efficace dell'altro nel ridurre le pressioni sulle parti posteriori dello zoccolo ma, in compenso. rende la ferratura più solida.

DIFETTI DI ATTEGGIAMENTO

Vizio di coricarsi da vacca

Il cavallo con questo difetto si corica voltando la punta del piede contro il gomito. Di conseguenza i tessuti molli che rivestono il gomito si trovano tra la base ossea ed il ferro, diventando sede di una formazione di volume e consistenza varia detta lupia. In questa casi va troncato il ramo interno del ferro.

Vizio di sovrapporsi un piede sull'altro

E' facile che l'animale con questo vizio si produca delle ferite in corona col ramo esterno del ferro del piede che sovrappone; è necessario allora che il ferro non abbia ramponi al ramo esterno e gli spigoli siano ben arrotondati. Possibilmente si ricorre al ferro a branca esterna tronca.

Vizio di strapparsi i ferri

Può manifestarsi con una certa frequenza in soggetti ferrati con ferri orlanti per aumentare la base di appoggio. Il cavallo, da ferino, mette il piede sull'orlatura del ferro del piede controlaterale provocando il distacco del ferro.

DIFETTI DI LOCOMOZIONE

Difetto di attingersi o intagliarsi

Un cavallo si intaglia quando con il piede dell'arto che compie il passo, si contunde o si ferisce la faccia intema dell'arto opposto, che in quel momento appoggia al suolo. Il ferro correttivo avrà il ramo interno senza orlatura, con gli spigoli smussati e quello inferiore esterno rientrante,

Difetto di fabbricare

Si verifica quando il cavallo batte con la punta di uno o di ambedue i piedi posteriori contro i corrispondenti anteriori. Se la punta del piede posteriore batte contro la punta del piede anteriore, si dice che il cavallo fabbrica in punta, se colpisce la volta del ferro anteriore, fabbrica in volta, se, invece, batte contro i talloni si dice che fabbrica ai talloni. Le misure correttive sono: nei piedi posteriori, accorciare le punte ed i talloni, applicare un ferro a punta tronca, di spessore maggiore ai talloni che anteriormente; nei piedi anteriori, pareggiare alquanto i talloni e applicare un ferro corto e sottile ai talloni.

IGIENE DEL PIEDE

Gli equini sono animali impiegati per produrre lavoro, da cui consegue l'importanza dell'efficienza dei loro piedi. La ferratura, anche se è da considerarsi un male necessario, contribuisce in modo decisivo alla buona conservazione del piede. E' necessario pero che essa venga svolta a regola d'arte, in modo da assecondare le naturali funzioni del piede, riducendone al minimo gli inconvenienti. La ferratura male eseguita o trascurata causa spesso l'insorgenza di difetti e di alterazioni del piede. Prima di mettere in atto la ferratura si dovranno valutare con cura vari elementi: appiombi, natura e stato del piede, lunghezza dell'unghia, usura del ferro vecchio; particolare attenzione va riposta nel pareggio. poiché un colpo di incastro male eseguito può avere gravi conseguenze. La durata della ferratura è molto importante: gli elementi che la determinano sono l'accrescimento dell'unghia ed ili consumo del ferro; l'accrescimento è condizionato da diversi fattori e varia da soggetto a soggetto; il consumo del ferro è proporzionato alla durata e al genere di servizio svolto dal cavallo. Non esistendo un limite fisso, si è soliti indicare come limite medio della

durata di una ferratura un periodo di 40 giorni. E dannoso riferrare troppo spesso un piede perché l'unghia ne soffre nella sua integrità, ma è ancora più dannoso lasciare trascorrere troppo tempo tra una ferratura e l'altra perché, oltre il falsamento degli appiombi, si ha anche un restringimento del piede in quanto l'unghia vecchia, più dura e meno elastica, costituisce un ostacolo alla dilatazione del piede. E da prendere in considerazione anche l'età in cui va impiantata la prima ferratura: si è detto che la ferratura è un male necessario perché ostacola i movimenti di elaterio del piede e pertanto, in un soggetto giovane ostacolerebbe anche lo sviluppo stesso del piede. L'ideale sarebbe ferrare il cavallo solo dopo completo sviluppo e, comunque, non prima dei tre anni di età. Per la buona conservazione e l'efficienza del piede è inoltre indispensabile un costante esercizio dell'animale, perché la nutrizione del piede ha nel movimento il suo principale stimolo: un riposo prolungato rende meno attiva la produzione di unghia ed è causa di restringimento dello zoccolo e di diminuzione della sua elasticità. Si dovrà proteggere immediatamente il piede del quadrupede che abbia perduto un ferro durante il lavoro: diversamente l'usura e le scheggiature dell'unghia, resa più sensibile dalla difesa data dalla ferratura, potrebbero essere tali da pregiudicare per lungo tempo l'uso del quadrupede stesso. La pulizia delle lettiere e del pavimento della scuderia deve essere molto accurata, va assolutamente evitato l'accumulo degli escrementi sotto i piedi; lo zoccolo va pulito quotidianamente specialmente in prossimità delle lacune del fettone, in cui si accumula più facilmente la sporcizia. Si raccomanda infine un razionale uso dei cosiddetti grassi per piedi, applicati con lo scopo di sostituire lo strato vitreo parietale, rovinato dalla raspa del maniscalco, ed impedire il rinsecchimento dell'unghia. **I grassi per piedi** vanno applicati per evitare l'eccessivo Tammollimento dell'unghia, quando i quadrupedi sono costretti a sostare o lavorare per lungo tempo su terreni umidi; su terreno asciutto e con clima caldo e secco, specialmente al termine del lavoro, più che i grassi, sono utili le abbondanti bagnature, che servono sia a rinfrescare i piedi che ad ammorbidire l'unghia.